FACULTÉ DE MÉDECINE DE PARIS

Année 1966

THÈSE

N°

POUR LE

DOCTORAT EN MÉDECINE

(DIPLÔME D'ÉTAT)

PAR

Michel CLOUP
né le 18 octobre 1932 à Le Perreux (Seine)
Interne des Hôpitaux de Paris

PRÉSENTÉE ET SOUTENUE PUBLIQUEMENT LE 11 mai 1966

TACHYCARDIES SUPRAVENTRICULAIRES ECTOPIQUES PROLONGEES CHEZ L'ENFANT

Description de la maladie
Problèmes diagnostiques et thérapeutiques

A propos de 17 observations personnelles
et de 38 cas recueillis dans
la littérature mondiale depuis 1945

Président : Monsieur JULIEN-MARIE, Professeur.

ÉDITIONS A.G.E.M.P. 40 RUE PASCAL PARIS

FACULTÉ DE MÉDECINE DE PARIS

Année 1966

THÈSE

N°

POUR LE

DOCTORAT EN MÉDECINE

(DIPLÔME D'ÉTAT)

PAR

Michel CLOUP

né le 18 octobre 1932 à Le Perreux (Seine)

Interne des Hôpitaux de Paris

PRÉSENTÉE ET SOUTENUE PUBLIQUEMENT LE 11 mai 1966

TACHYCARDIES SUPRAVENTRICULAIRES ECTOPIQUES PROLONGEES CHEZ L'ENFANT

Description de la maladie

Problèmes diagnostiques et thérapeutiques

A propos de 17 observations personnelles

et de 38 cas recueillis dans

la littérature mondiale depuis 1945

Président : Monsieur JULIEN-MARIE, Professeur.

ÉDITIONS A.G.E.M.P. 40 RUE PASCAL PARIS

UNIV.
LEIDEN
BIBL.

1/1/1966

PROFESSEURS HONORAIRES :

MM. Alajouanine (T.), Aubin (A.), Bénard (H.), Binet (L.), Bulliard (H.), Cathala (J.), Chabrol (E.), Chailley-Bert (P.), Debré (R.), Fey (B.), Galliard (H.), Gaudart d'Allaines (F. de), Gennes (L. de), Halphen (E.), Hazard (R.), Heuyer (G.), Laroche (G.), Lavier (G.), Lelong (M.), Lévy-Solal (E.), Lian (C.), Marchal (G.), Mathieu (P.), Monod (R.), Moreau (R.), Moulonguet (P.), Pasteur Vallery-Radot, Petit-Dutaillis (D.), Piédelièvre (R.), Quénu (J.), Renard (G.), Richet (C.), Senèque (J.), Strohl (A.), Tanon (L.), Verne (J.).

DOYEN . . . . . Georges BROUET.

1er ASSESSEUR . . . . . } Daniel BARGETON
2e ASSESSEUR . . . . . } Jean GOSSET

I. — PROFESSEURS

1° CHAIRES DE SCIENCES FONDAMENTALES

a) Professeurs titulaires :

	MM.
Anatomie	DELMAS (A.)
Anatomie et cytologie pathologiques	DELARUE (J.)
Anesthésiologie	BAUMANN (J.)
Bactériologie et virologie	TOURNIER (P.)
Biochimie médicale	JAYLE (M.-F.)
—	POLONOVSKI (J.)
Biologie appliquée à l'Education physique et aux Sports	MALMEJAC (J.)
Biologie médicale	FAUVERT (R.)
Biophysique médicale	BUGNARD (L.)
—	DOGNON (A.)
—	DJOURNO (A.)
Cancérologie médicale et sociale	DENOIX (P.)
Chimie pathologique	SCHAPIRA (G.)
Embryologie	TUCHMANN (H.)
Génétique fondamentale	LEJEUNE (J.)
Histoire de la médecine et de la chirurgie	COURY (Ch.)
Histologie	GIROUD (A.)
Hygiène et médecine préventive	BOYER (J.)
Médecine du Travail	DESOILLE (H.)
Médecine légale	DEROBERT (L.)
Microbiologie (Bactériologie et virologie)	FASQUELLE (R.)
Parasitologie	BRUMPT (L.-C.)
Pathologie chirurgicale	LAURENCE (G.)
—	KUSS (R.)
—	VERNE (J.-M.)
Pathologie exotique	N...
Pathologie expérimentale et comparée	MERKLEN (F.-P.)
Pathologie médicale	LAROCHE (Cl.)
—	BRICAIRE (H.)
—	PÉQUIGNOT (H.)
Pathologie respiratoire	TURIAF (J.)
Pathologie et thérapeutique générales	N...
Pharmacologie	CHEYMOL (J.)
—	LEVY (Mlle J.)
Physiologie	BARGETON (D.)
—	PARROT (J.)
Physiologie et pathologie obstétricales	LEPAGE (F.)
Radiologie médicale	DESGREZ (H.)

	MM.
Technique chirurgicale et Chirurgie expérimentale	CAUCHOIX (J.)
Thérapeutique	CONTE (M.)
Thérapeutique appliquée	LAMOTTE (M.)

b) **Professeurs à titre personnel :**

Anatomie anthropologique	OLIVIER (G.)
Anatomie pathologique	NEZELOF (Ch.)
Bactériologie	BARBIER (P.)
Biochimie médicale	DESGREZ (P.) DREYFUS (J.-Cl.)
Biologie médicale	BOURLIÈRE (F.)
Histologie	COUJARD (R.)
Parasitologie	LARIVIÈRE (M.)
Pathologie expérimentale	LOEPER (J.) RICHET (G.)
Physiologie	DEJOURS (P.) ROUCAYROL (J.-Cl.) SCHERRER (J.)
Physique médicale	KELLERSHOHN (L.) GOUGEROT (L.) TUBIANA (M.)
Radiologie médicale	FISCHGOLD (H.)

2° CHAIRES DE SCIENCES CLINIQUES

a) **Professeurs titulaires :**

		MM.
Clinique carcinologique chirurgicale (Necker)		REDON (H.)
Clinique cardiologique (Broussais)		SOULIÉ (P.)
— — (Boucicaut)		LENÈGRE (J.)
Cliniques chirurgicales	Beaujon	LORTAT-JACOB (J.-L.)
	—	N...
	Cochin	LEGER (L.)
	Hôtel-Dieu	PATEL (J.)
	Saint-Antoine	GOSSET (J.)
	Salpêtrière	SICARD (A.)
	Tenon	OLIVIER (Cl.)
Clinique chirurgicale orthopédique et traumatologique (Cochin)		MERLE d'AUBIGNÉ (R.)
— — — (Foch)		PADOVANI (P.)
Clinique de chirurgie infantile et orthopédique (Enfants-Malades)		FÈVRE (M.)
Clinique de chirurgie cardio-vasculaire (Broussais)		DUBOST (Ch.)
Clinique de chirurgie pleuro-pulmonaire (Laennec)		MATHEY (J.)
Clinique dermatologique (Saint-Louis)		DUPERRAT (F.)
Clinique endocrinologique (Pitié)		DECOURT (J.)
Clinique de Génétique médicale (Enfants-Malades)		LAMY (M.)
Clinique gynécologique (Broca)		HUGUIER (J.)
Clinique des maladies cutanées et syphilitiques (Saint-Louis)		DEGOS (R.)
Clinique des maladies des enfants (Enfants-Malades)		TURPIN (R.)
Clinique des maladies infectieuses (Claude-Bernard)		MOLLARET (P.)
Clinique des maladies mentales et de l'encéphale (Sainte-Anne)		DELAY (J.)
Clinique des maladies métaboliques (Necker)		HAMBURGER (J.)
Clinique des maladies du sang (Broussais)		BERNARD (J.)
Clinique des maladies du système nerveux (Salpêtrière)		CASTAIGNE (P.)
Cliniques médicales	Bicêtre	DEPARIS (M.)
	Broussais	MILLIEZ (P.)
	Cochin	BROUET (G.)
	Hôtel-Dieu	BARIÉTY (M.)
	Lariboisière	SÈZE (S. de)
	Pitié	DREYFUS (G.)
	Saint-Antoine	KOURILSKY (R.)
	Saint-Antoine	BOUDIN (G.)

	MM.
Clinique d'hydrologie et de climatologie (Bichat)	DEBRAY (Ch.)
Clinique médicale infantile et pédiatrie sociale (Enfants-Malades)	MARIE (J.)
Clinique médicale propédeutique (Broussais)	JUSTIN-BESANÇON (L.)
Clinique médico-sociale du diabète sucré et des maladies de la nutrition (Hôtel-Dieu)	DEROT (M.)
Clinique de neuro-chirurgie (Pitié)	DAVID (M.)
Clinique neurologique (Salpêtrière)	GARCIN (R.)
Cliniques obstétricales — Baudelocque	LACOMME (M.)
Cliniques obstétricales — Saint-Antoine	MERGER (R.)
Clinique obstétricale et gynécologique (Port-Royal)	VARANGOT (J.)
Clinique ophtalmologique (Hôtel-Dieu)	OFFRET (G.)
— — (Cochin)	BREGEAT (P.)
Clinique oto-rhino-laryngologique (Lariboisière)	AUBRY (M.)
Clinique de pédiatrie	MOZZICONACCI (P.)
Clinique de pédiatrie et de puériculture (Saint-Vincent-de-Paul)	THIEFFRY (S.)
Clinique de pneumo-phtisiologie (Laennec)	BERNARD (E.)
Clinique de neuro-psychiatrie infantile (Salpêtrière)	MICHAUX (L.)
Clinique de rhumatologie médicale et sociale (Cochin)	COSTE (F.)
Clinique stomatologique (Salpêtrière)	DECHAUME (M.)
Clinique thérapeutique chirurgicale (Vaugirard)	ROUX (M.)
Clinique thérapeutique médicale (Saint-Antoine)	LEMAIRE (A.)
Clinique toxicologique	GAULTIER (M.)
Clinique traumatologique et orthopédique (R.-Poincaré)	JUDET (R.)
Clinique urologique (Cochin)	ABOULKER (P.)
— — (Necker)	COUVELAIRE (R.)
Hygiène et clinique de la première enfance (Trousseau)	LAPLANE (R.)
Séméiologie médicale (A. Chantin)	DOMART (A.)
— — (Lariboisière)	BOUVRAIN (Y.)
— — (Pitié)	RAMBERT (P.)
— — (Rothschild)	WOLFROMM (R.)
Séméiologie et clinique chirurgicales (Broussais)	POILLEUX (F.)

b) Professeurs à titre personnel :

Hématologie	ANDRÉ (R.) BOUSSER (J.)
Hydrologie et climatologie	GIBERTON (A.)
Maladies infectieuses	BASTIN (R.)
Médecine	AZERAD (E.) BOUR (H.) CABROL (Ch.) GROSSIORD (A.) LAMBLING (A.) LAUNAY (Cl.) PAYET (M.) PERRAULT (M.) SIGUIER (F WORMS (R.)
Neuro-chirurgie	LE BEAU (J.)
Neurologie	LHERMITTE F.
Neuro-psychiatrie	PICHOT (P.)
Oto-Rhino-Laryngologie	MADURO (R.)
Pédiatrie	POLONOVSKI (Cl.) ROYER (P.)
Pneumo-Phtisiologie	KREIS (B.) MEYER (A.)
Rhumatologie	DELBARRE (F.)

II. — PROFESSEURS SANS CHAIRE

	MM.
Anatomie pathologique	GOUYGOU (Ch.)
Anesthésiologie	VOURC'H (G.)
Bactériologie	CHRISTOL (D.)
Biochimie médicale	CARTIER (P.) GONNARD (P.)
Biologie médicale	HARTMANN (L.)
Hématologie	BILSKI-PASQUIER (G.)
Maladies infectieuses	DUPONT (V.)
Physique médicale	COURSAGET (J.) GREMY (F.)
Physiologie	GIRARD (Fr.)
Stomatologie	CHAPUT (Mme A.)
Thérapeutique	CHASSAGNE (P.)

III. — PROFESSEURS DÉTACHÉS DANS LES UNIVERSITÉS ÉTRANGÈRES

Bactériologie	HAUDUROY (P.) Pr. s. ch
Pathologie chirurgicale	RUDLER (J.) Pr. s. ch.

IV. — PROFESSEUR ASSOCIÉ

Statistique médicale et épidémiologique	SCHWARTZ (D.)

Secrétaire général de la Faculté	M. LENA (J.)
Conseillers administratifs	Mlle CHAINTREUIL (G.) M. FAYE (R.)
Conservateur en Chef de la Bibliothèque Conservateur du Musée d'Histoire de la Médecine	M. le Docteur HAHN (A.)
Conservateurs	Mlles DUMAITRE (P.), LAURENT (H.), LE NOIR (G.),
Bibliothécaires	Mmes CONTET (J.), FORGET (F.), Mlles DUROZOY (M.-F.), ROBERGE (D.), Dr SCHILLER (J.)

Par délibération en date du 9 décembre 1798, l'Ecole a arrêté que les opinions émises dans les dissertations qui lui seront présentées, doivent être considérées comme propres à leurs auteurs et qu'elle n'entend leur donner aucune approbation ni improbation.

A mes maîtres dans les Hôpitaux :

Externat :

Monsieur le Professeur GOSSET
" " " VARANGOT
" " " LAMY
" " " CAROLI
" " " WORMS
" " " THIEFFRY
" " " LAUNAY

Internat :

Monsieur le Docteur Ch. BACH
Monsieur le Professeur LAUNAY
" le Prof. Agrégé MALLET
" le Professeur LAMY
" le Professeur JULIEN MARIE
" le Docteur NOUAILLE
" le Professeur THIEFFRY

Digitized by the Internet Archive
in 2026

https://archive.org/details/IA41549020_0001

Cette étude

n'a pu être faite qu'avec l'aide des docteurs J et J. FIDELLE, Médecins du Centre de Cardiologie Infantile du Château des Côtes.

M. GAUTIER

Médecin du Centre de Cardiologie Infantile du Château des Côtes

Médecin Assistant des Hôpitaux de Paris

Monsieur le Docteur J. NOUAILLE

Médecin des Hôpitaux

Chef du Service de Cardiologie Infantile de l'Hôpital Parrot (Bicêtre)

qui m'ont inspiré cette thèse

aidé dans sa réalisation

confié de nombreux dossiers

et des chefs de service et assistants qui m'ont confié leurs dossiers et permis de réunir ces observations.

Monsieur le Professeur LAMY

Monsieur le Professeur DEBRE

Monsieur le Professeur LELONG

Monsieur le Professeur Agrégé R. MALLET

Monsieur le Professeur Agrégé RIBIERRE

Monsieur le Professeur SOULIE

Monsieur le Docteur CORONE

Monsieur le Professeur Agrégé GUERIN

Monsieur le Professeur MATHIVAT

Monsieur le Docteur CLEMENT

Monsieur le Professeur BOUVRAIN

Monsieur le Professeur Agrégé SLAMA

Monsieur le Professeur THIEFFRY

Monsieur le Docteur HUAULT

Monsieur le Docteur FEFFER (Centre hospitalier d'EVREUX)

Monsieur le Docteur BEAUVAIS (Centre hospitalier de HAGUENAU)

Monsieur le Docteur HERVOUET (Centre hospitalier de NANTES)

Monsieur le Docteur PENNEQUIN (Centre hospitalier de St-QUENTIN).

P L A N

CHAPITRE I

I - Introduction

II - Report des 17 cas personnels

III - Tableaux récapitulatifs

1 - de nos 17 cas personnels

2 - des 22 cas de tachycardies soutenues relevées dans la littérature depuis 1945

3 - des 16 cas de tachycardies répétitives et récurrentes de la littérature depuis 1945.

CHAPITRE II

ANALYSE ET DESCRIPTION DE LA MALADIE

I - Fréquence

II - Sexe

III - Age de début

IV - Antécédents

V - Etiologie. Associations possibles

VI - Anatomie pathologique

VII - Etude clinique

VIII - Examen radiologique

IX - Electrocardiogramme

X - Autres examens complémentaires

XI - Evolution

XII - Formes cliniques

XIII - Diagnostic différentiel

XIV - Traitement

CHAPITRE III

Commentaire

Discussion

et attitude thérapeutique proposée

CHAPITRE IV

BIBLIOGRAPHIE.

oOo

CHAPITRE I

I - INTRODUCTION

La tachycardie ectopique supraventriculaire et paroxystique du Nourrisson est bien connue.

L'affection a été décrite il y a de nombreuses années, sa fréquence est notable.

La tachycardie ectopique supraventriculaire PROLONGEE est beaucoup plus exceptionnelle. PARKINSON et PAPP, puis NADAS et ses collaborateurs en ont décrit les différents aspects chez l'enfant.

Nous nous proposons, à l'aide des observations recueillies dans la littérature depuis 1945 et des 17 observations non encore publiées que nous avons pu recueillir, de dégager les différents aspects de cette affection chez l'enfant.

Toutes ces tachycardies ont un dénominateur commun : la durée supérieure à 2 mois de l'affection; en fait, la plupart du temps, leur évolution s'échelonne sur des mois et même souvent des années.

Avec NADAS, PARKINSON et PAPP, nous distinguerons les tachycardies soutenues où le foyer ectopique, et lui seul, conserve la commande pendant des mois, des années,
les tachycardies répétitives où le tracé est sinusal, de fréquence normale, entrecoupé plus ou moins régulièrement par des salves d'extrasystoles supraventriculaires plus ou moins longues,
les tachycardies récurrentes où le tracé est sinusal de fréquence normale pendant plusieurs minutes puis survient un accès de tachycardie ectopique durant lui-même quelques minutes, voire quelques heures.

Ces deux dernières formes sont extrêmement voisines; elles doivent être considérées comme des formes cliniques des tachycardies soutenues dont elles ne sont souvent que des formes évolutives.

oOo

II - REPORT DES 17 CAS PERSONNELS

BEN ... Monique, née le 6.3.48 - OBS. N° 1

- 5e enfant d'une famille de 5
- grossesse gemellaire, menée à terme sans difficulté
- Accouchement par le siège sans incident
- P.N. 3.150 grs.
- la jumelle qui, pèse 2.820 grs à la naissance meurt à 17 mois au cours d'une "bonchite capillaire".
- Monique a une croissance et un développement psychomoteur normaux.

. En 1950 à 2 ans 3/4, apparition brutale d'asthénie et d'instabilité puis d'un syndrome respiratoire aigu étiqueté bronchite. A l'auscultation, on parle de rythme embryocardique; il n'y a pas de tracé effectué : guérison en 3 semaines sous traitement antibiotique.

. En 1951 - 52, l'enfant mène une vie normale sans incident.

. En janvier 1953, 4 ans 1/2, le médecin traitant appelé pour une bronchite traînante constate un rythme rapide et irrégulier. Un E.C.G. est pratiqué le 22.1.53 : il montre un rythme sinusal à 90 avec de nombreux échappements nodaux, interprétés comme des extrasystoles; les ondes P amples; pointues, symétriques, mesurant 4 mm en D2, suggèrent une HAD; il n'y a pas de signe d'hypertrophie ventriculaire (mais VI n'a pas été enregistré). Le traitement reste uniquement sédatif.

. Le 13.4.53,5 ans, faisant suite à une période d'anorexie et d'asthénie, s'installe en quelques heures une dyspnée intense avec cyanose des lèvres et des ongles, expectoration mousseuse; le médecin qui voit l'enfant le lendemain note une tachycardie, un oedème de la face et des M.I., une hépatomégalie, un reflux hépatojugulaire.

. Du 14.4.53 au 10.5.53

Hospitalisation à l'hôpital de Villeneuve St Georges

Traitement associant, digitaline, ouabaïne, oxygène.

A la sortie, l'état général est bon; il n'y a pas de signes fonctionnels.

. En 1953

L'enfant est suivi régulièrement par son médecin traitant, elle reçoit de la Natisédine (3c 1/2 /24 h) puis de la digitaline et de l'hydroquinidine (doses non précisées).

. En 1954

Dès que le pouls atteint 150, administration d'1/2 ou 1 comprimé d'hydroquinidine : le rythme passe rapidement à 80-90.

. En février 1955

L'enfant est adressée à Melle SCHVEISGUTH qui trouve :

- une tachycardie à 175
- une hépatomégalie
- une cardiomégalie modérée
- une surcharge vasculaire pulmonaire
- le tracé ECG montre une tachycardie auriculaire de type commun sans bloc AV.
- l'analyse de cet ECG

peut être la suivante (analogue au tracé du 25.5.55

. rythme à 175

. P'R = 18/100

a - . auriculogramme : P'

morphologie :	(- +)	en D1
	(-)	en D2
	(-)	en D3
	(+)	en VR
	(+)	en VL
	(-)	en VF
	(+)	en V1
peu volté	(+)	en V2
	(-)	de V4 à V6

amplitude

Négativité = positivité = 1 mm en D1

4 à 4.5 mm en D2

4 mm en D3

+ 2.3 mm en VR

- 1.2 mm en VL

- 5 mm en VF

- 3 mm environ en V1 (
- 1 mm environ en V6 (au demi

Durée : 0.08 sauf en V1 V2 mais possibilité d'une ondulation antérieure

Axe - 90°

autre caractère : P' située à la fin de T quand l'onde T est est positive, pseudo aspect positif-négatif.

Conclusion :

- activation caudo-céphalique
- foyer auriculaire inférieur D ou G ou corono TAWARIEN ou nodal
- activation convergente
- onde P' de type HAD

b - Ventriculogramme

- ΔQRS entre 45° et 60°
- q^1 q^2 q^3
- position électrique demi-verticale
- R/S en V1, 18/28
- D1 en V1 = 3/100
- grand complexe transitionnel en V2 V3
  R/S en V2 = 38/60
- QRS en V5 avec R = 50 mm
- D1 en V6 mm 0.04
- AT = 60°
- T à peine négative en V1, positive ensuite.

- en conclusion :

HVG certaine

HVD probable sur haut voltage de l'onde R en V1

Hypertrophie ventriculaire combinée.

Le traitement est alors : Digitaline III gouttes 5 j. sur 7

L'enfant est revue quelques jours après; devant la persistance de la cardiomégalie, on décide d'hospitaliser l'enfant dans le service de Mr Debré le 3.1.55

L'hospitalisation durera du 3.5.55 au 3.7.55

- enfant de 7 ans : . bon aspect général
  . pèse 24.400 pour 1 m 21
- le coeur est lent et irrégulier
- hépatomégalie à 2 T.D.
- quelques râles humides aux deux bases
- à la radio : . coeur franchement augmenté de volume
  . V2 petit (échelle de Schwedel de 0 à 4) avec débord droit
- arc moyen rectiligne
- ventricule gauche augmenté de face et en O.A.G.
- vascularisation pulmonaire normale.

Durant l'hospitalisation

3 types de tracés seront enregistrés

- Tachycardie supraventriculaire à 150 - 160
  (comme nous l'avons décrit plus haut)
- Rythmie sinusal
- Dissociation A.V. isorythmique avec un rythme ventriculaire à 57 et un rythme auriculaire à 59; le rythme ventriculaire est souvent irrégulier du fait :

. de capture par le noeud sinusal : en général couple de 2 et 3

. captures rares par le foyer auriculaire

. lambeaux de rythme sinusal avec échappements nodaux

. salves très courtes d'extrasystoles ventriculaires.

Quelques examens complémentaires ont été demandés

. VS à 9 - 23

. N et FS 4.300.000 GR

3.600 CG avec 41 % PN

. recherche de streptocoque hémolytique négative

3 traitements seront essayés pendant l'hospitalisation

la digitaline du 3 au 28.5.65

- pendant 25 jours à des doses allant de 40 à 80 µg/24 h
(soit 4 µg/kg/24 h)

- le rythme est ralenti jusqu'à 80 environ, et avec lambeaux de rythme sinusal mais le plus souvent dissociation A.V. isorythmique, ou alternance de dissociation et de tachycardie auriculaire.

le pronestyl du 28.5.55 au 31.5.55

- soit pendant 4 jours
- à la dose de 2 comprimés 1/2/24 h
- le rythme reste rapide à 100 = Tachycardie auriculaire

l'hydroquinidine du 26.55 au 15.6.55

- à des doses allant de 1/2 à 1 comprimé/24 h
- on obtient le retour à un rythme sinusal à 100, avec parfois quelques échappements nodaux
- à l'arrêt de la quinidine le 16.6.55, la tachycardie auriculaire reprend
- on associe alors pendant quelques jours

quinidine jusqu'à 3 comp./24 h
digitaline jusqu'à 200 µg/24 h
soit 8 µg/kg)

- on obtient plusieurs fois un rythme sinusal mais moins nettement qu'avec le 1er traitement quinidinique.

De la sortie du service de Mr Debré : 3.7.55 à l'année 1962

- l'état général de l'enfant reste toujours bon
- elle est normalement réglée
- va normalement à l'école, passe son brevet sportif, est "dissipée"
- on ne note jamais d'épisode de défaillance cardiaque, le coeur est parfois coté V2, le plus souvent VI ou normal, le foie déborde parfois d'un travers de doigt.

En 1955

On essaye d'obtenir et on obtient parfois un rythme sinusal avec différents traitements (digitaline ou quinidine)

A partir de 1956

- le coeur reste à 150 - 140
- le rythme est auriculaire
- on se contente d'augmenter les doses lorsque la défaillance cardiaque menace.

Ainsi l'enfant recevra

- l'association 5 gouttes de digitaline (
  8 cg de gardénal (5 j./7
  4 hydroquinidine (

On obtient le plus souvent - une dissociation AV le matin

- un rythme sinusal vers le milieu du jour
- une tachycardie auriculaire le soir
- puis on essaye - 4 gouttes de digitaline
  - 0.2 mg de réserpine
  - 3 c d'hydroquinidine

qui restaure le rythme sinusal un certain temps

- on essaie aussi : l'atropine (doses non précisées)
- enfin n'obtenant plus de rythme sinusal, on laisse l'enfant à des doses d'environ : 5 gouttes de digitaline / 24 h
  avec 4/10 mg de réserpine / 24 h.

Traitement qui sera inchangé jusqu'en 1962

Sous ce même traitement; l'enfant est revue en oct. 1965, la tachycardie est alors répétitive; l'examen clinique et radiologique pratiquement normal.

En conclusion :

Tachycardie auriculaire prolongée de type caudale découverte chez une enfant de 4 ans 1/2, observée encore 12 ans après : reste sous la forme répétitive, l'enfant est bien portante.

oOo

FIL... Christiane, née le 16.2.1947 - OBS. N° 2

Antécédents :

- accouchement normal à terme mais long, 26 heures
- maladies infectieuses : varicelle 1951
  oreillons 1952
  rubéole 1953
  angines fréquentes

- le 29.4.53

- amygdalectomie et adénoïdectomie sans antibiothérapie
- le 5e jour de l'intervention : vomissements
  tachycardie dont la fréquence n'est pas précisée

- le 2.6.53

- apparition brutale de vomissements avec asthénie, sans fièvre, traitement symptomatique.

- le 6.6.53

la mère note la rapidité des battements cardiaques sous la paroi thoracique

- le 7.6.53

- l'asthénie s'accentue; apparaît une dyspnée

- hospitalisation dans le service de Mr DEBRE le 7.6.53

. enfant de 6 ans, pesant 23.900, pour 1m19
. respiration ample, irrégulière avec pauses
. légère cyanose
. T° normale; pouls incomptable TA à 7/4
. l'auscultation est normale
. le foie déborde de 2 travers de doigt
. à la radio = surcharge vasculaire modérée
. gros coeur CTR = 0.68 - V3
  avec débord droit
  bord gauche convexe
  pédicule un peu large

. Il n'y a pas d'E.C.G. fait ce premier jour

l'enfant reçoit XX gouttes de digitaline 400 µg/24 h

4 cg de Gardénal

. le lendemain 8.6.57, l'E.C.G. est le suivant :

- tachycardie auriculaire caudale de fréquence 175

P'est (-) en D1, VL : (+) en D2 avec petite négativité initiale, peu ample 2 mm en D2, durée 6/100

l'axe P'est à 120°

P'R est long entre 16 et 18/100

QRS non élargi R 16 mm en D3

axe QRS : 140°

T n'est pas visible ou peu volté

il existe un bloc focal droit.

. divers examens complémentaires sont effectués :

VS 2-4

ASO 400 unités

SH + (non groupé)

fibrinémie à 2.5 gr

N et FS 22.600 G.B.
85 % polynucléaires
4.600 hématies

culot urinaire : N^1

urée sanguine 1.15 g le 7.6.
0.75 le 8
0.50 le 9
0.25 le 10

ionogramme pH 7.52

CO3H	25.7 meq
CO2H2	0.95 meq
Cl	95 meq
Na	133 meq
K	5.1 meq
protides	54 g

. la biopsie musculaire est normale : la recherche de cellules de Hargraves négative

... en fait les axamens revenant progressivement

Le 8.6.53 on considère que l'on est devant une myocardite aiguë primitive

à la digitaline (XX gouttes = 400 µg) on ajoute 150 mg d'héparine, 1/4 tromexane.

Le 9.6.53 on penche pour une myocardite rhumatismale

on arrête alors les anticoagulants et on réduit la digitaline à X gouttes, on ajoute 100 mg de cortisone, corticoïde que l'on arrête 3 jours après devant son peu d'action sur la tachycardie ainsi que le résultat des examens biologiques.

En 10 jours de digitalisation à environ 400 µg/24 h, les signes d'I.C. s'atténuent

- le foie est de volume subnormal
- l'état général s'améliore
- la dyspnée et la cyanose diminuent
- le coeur diminue modérément de volume
- l'E.C.G.

- au 3e jour l'apparition d'un bloc AV du second degré type période Wenckebach, modifiant peu la cadence ventriculaire
- au 6e jour des pauses ventriculaires plus fréquentes avec un lambeau de bloc AV 2/1
- au 11e jour, alors que la digitaline est arrêtée depuis 2 jours des lambeaux de rythme sinusal avec PR = 0,12

- le 17.6.53

. la T° s'élève à 38

. la VS monte à 10. 38

. la leucocytose à 12.000 avec polynucléose

. l'examen clinique révèle un épanchement pleural droit alors que la radio ne montre rien; la ponction ramène un liquide stérile contenant 50 g d'albumine par litre avec 60 % de polunucléaires

. le traitement comprendra : pénicilline 2 M pendant 15 jours
tromexane
digitaline à des doses variant entre 100 µg et 300 µg/24 h.

. pendant 1 mois la T° demeure instable à 38° le soir

. le rythme cardiaque varie dans de large proportion : le foyer ectopique persiste, sous digitaline le rythme se ralentit avec blocage; il s'accélère à nouveau dans l'intervalle des cures de digitaline avec paroxysmes à 280 et aspect de FLUTTER I/I.

. un essai de pronestyl 4c/24h/6j est inefficace

- le 12.8.53

. nouveau clocher à 39°

. mauvais état général, fatigue, pâleur

. alors qu'il n'existe aucun signe de défaillance cardiaque

. le pouls est incomptable - la NFS 8.000 G.B. avec 77 % poly

. VS = 23 Hémoculture négative

. l'E.C.G. montre un aspect de flutter auriculaire I/I à 280

. la digitaline reprise à 300 puis 200 µg/24 h
ramène le coeur à un rythme plus lent
sans que le foyer ectopique s'efface

. la cortisone y est ajoutée 100 mg/24h/40j

. le volume du coeur diminue pour atteindre CTR 0,56

l'enfant reste dans le service du Pr DEBRE jusqu'au 16.11

. le traitement digitalique est poursuivi par cures rapprochées (environ 100 à 140 µg/24h)

elle est ensuite suivie à la consultation de Mr SOULIE puis de Mr NOUAILLE, puis de Mr FIDELLE

de 1954 à 1957

l'état général est bon; l'enfant a des activités scolaires quasi normales

souq digitaline 60 à 120 µg/24h par cures de 5/7 jours, on obtient un ralentissement du rythme cardiaque sans toutefois obtenir la disparition du foyer ectopique auriculaire.

à partir de juin 1956

on ajoute 2/10 mg serpasil/24h

la médication bien tolérée semble permettre un meilleur contrôle de la fréquence, mais n'influence en rien le foyer ectopique.

en juillet 1956

apparaissent sous ce traitement, et pour la première fois des lambeaux de rythme sinusal,

- sous une dose de 150 µg d'acylamide/24h/4j./7 + serpasil 3/10 mg 4j/7, l'état général est bon; l'enfant a une vie normale, le coeur est de volume normal.

Cependant l'arythmie auriculaire persiste avec bloc A-V en règle 2/1 maintenant une fréquence ventriculaire vers 80. Les passages en rythmes sinusal sont exceptionnels. Le coeur est de volume normal, il n'y a pas de signes de surcharge électrocardiographiques.

Cette malade devenue une jeune fille mène une vie normale sans sport, a suivi ses études sans difficultés.

Ceci existe encore en 1962.

En conclusion : Tachycardie extopique de type céphalique, suivie pendant une période de 13 ans, découverte à l'âge de 6 ans reste après 13 ans en rythme ectopique; poussée de défaillance cardiaque au début

- un court traitement par la procaïnamide a été sans effet de même les corticoïdes
- sous digitaline, puis acylamide associée au serpasil.

L'enfant mène une vie pratiquement normale; le volume cardiaque est normal.

oOo

GAN... Fabien, né le 25.7.53 - OBS. N° 3

Hospitalisé une 1ère fois le 12.2.55 chez M. LAMY, à l'âge de 18 mois 1/2

- Antécédents familiaux

  - père 29 ans B.P.
  - mère 25 ans B.P. lors de l'accouchement; sera soignée environ 8 mois après pour "hyperthyroïdie modérée"
  - 2e grossesse (la 1ère avait donné un enfant mort-né, siège long)
    normale, accouchement à terme
    présentation céphalique, forceps et anesthésie pour assourdissement des bruits du coeur.
  - P.N. 4.150 grammes

- Antécédents personnels

  - développement psychomoteur normal
  - à 15 mois va bien pèse 10 kg 130
  - dès la 1ère semaine la mère aurait noté un rythme cardiaque rapide (en fait très sujet à caution)
  - à 15 mois installation progressive de dyspnée continuelle, s'accentuant parfois
  - le 15.12.54 (18 mois)

- vomissements
- pâleur
- apyrexie

  traitement symptomatique

  le 23.12.54

- oedème palpébral et des chevilles
- oligurie
- persistance des vomissements

  l'enfant est fatigué, ne joue pas
  l'oèdème persistant,
  une albuminurie à 0g60 étant retrouvée,
  le médecin de famille parle de néphrite tout en trouvant :

- des signes d'oedème pulmonaire
- un gros foie

il prescrit un régime désodé, sans protides

- l'albuminurie à 1g.80
- l'urée sanguine à 0g.54
- les oedèmes rebelles

incitent à montrer l'enfant à Melle JAMMET qui trouve :

une tachycardie
un gros coeur en scopie

Elle le fait hospitaliser

Examen à l'entrée : Janvier 1955, service du Pr LAMY

- 10 kg 250
- coeur rapide; pas de souffle perçu
- légère cyanose; pas de dyspnée
- le foie est de volume normal +.Fémorales et pédieuses sont bien perçues
- il n'y a pas d'oedème périphérique
- en scopie : coeur très augmenté de volume évoquant une péricardite mais dont les bords sont battants
- l'examen radiographique confirme l'augmentation globale de volume du coeur V3 - V4
- TA 11/5

- l'examen ECG

montre une tachycardie à 170

qui selon les uns est interprétée comme un flutter ou comme une tachycardie type Bouveret voire même comme une myocardite l'examen rétrospectif permet de dire tachycardie supraventriculaire continue à 170 - 180.

P' est accolé à l'onde T, ce qui rend l'analyse de P' diccile

En partant d'un espace P'R de 0.16 sec. en VI on voit que

P' est certainement (-) en D1 VL
(+) en D3, faiblement (+) en VF, (+) en V1

probablement (+ -) en D2

non identifiable en V5 V6

Donc foyer céphalique avec deux caractéristiques, déviation axiale droite de ÂP' (+) 140° au lieu de 80 à 110, diphasisme (+ -) en D2 et (- +) en VR, sans allongement de P'

un certain nombre d'examens sont pratiqués :

- NG et FS 4.630.000 G.R.
  10.000 G.B. VS normale
- résistance à l'héparine et taux de prothrombine : Nx
- urée sanguine : 0g.75
  lipides : 4g.70
  protides : 75 g/°°
  électrophorèse : Nle

L'enfant reste dans le service de M. LAMY jusqu'au 24.6.55 sous digitaline III à VI gouttes/24 h parfois même XII gouttes

- le volume cardiaque diminue, mais le coeur reste gros V2
- le foyer ectopique auriculaire persiste bien que le rythme ralentisse à 140 - 150, pour parfois s'accélérer par paroxysmes dépassant 200
- un essai de quinidine
  (hydroquinidine 2c/24h)
  pendant 2 jours ne donne aucun résultat
- craignant un embol, un traitement par le tromexane 1/2 comprimé est maintenu pendant quelques jours

La 29 mars 1955

- élévation thermique à 39°, numération et hémoculture répétées sont négatives; la myocardite est suspectée par certains
- un traitement cortisonique 30 mg cortisone/24 h prescrit en évoquant ce diagnostic est poursuivi 1 mois 1/2; il est sans effet sur le foyer ectopique.

L'enfant est vu régulièrement jusqu'en octobre 1957
(4 ans 3 mois)

- sous digitalisation continue
  2 à 5 gouttes/ 4 à 5 j./ semaine
- l'état général reste bon

- le coeur est de volume pratiquement normal (petit V1)
- l'ECG montre la persistance du foyer ectopique avec des lambeaux de rythme sinusal.

En conclusion :

Tachycardie ectopique supraventriculaire céphalique (axe P' particulier à + 140°)
découverte chez un garçon de 18 mois 1/2, observé jusqu'à l'âge de 4 ans 1/4
poussée d'insuffisance cardiaque inaugurale

La digitaline abaisse la fréquence du foyer ectopique, permet d'obtenir une amélioration des signes fonctionnels mais ne réduit pas l'ectopie; essai bref de la quinidine et des corticoïdes, sans effet.

oOo

MOL ... Michel, né le 4. 11.50 - OBS. N° 4

- un frère plus âgé B.P. parents B.P.
- pas de précision sur les grossesses et l'accouchement
- pas d'antécédents spéciaux

En février 1956, à 6 ans 1/2

A l'occasion d'un examen scolaire systématique, on découvre une tachycardie isolée, sans aucun signe fonctionnel; le médecin de l'enfant se rend compte par la suite que cette tachycardie survient par crises, d'une durée variant d'une 1/2 à 1 heure 1/2.

En février 1957, à 7 ans 1/2

consultation dans le service du Pr SOULIE, docteur VERNANT; au cours de l'examen crise typique; l'E.C.G. enregistré à ce moment fait porter le diagnostic de tachycardie paroxystique type Bouveret, au décours de la crise l'E.C.G. est normal; comme il n'y a eu aucun signe fonctionnel, que le volume cardiaque est pratiquement normal, on décide de laisser l'enfant, sans traitement, mener une vie normale.

Entre février et mai 1957

. les crises se rapprochent
. une asthénie de plus en plus importante apparaît
. tout déplacement devient difficile; la mère est obligé de porter l'enfant.

Hospitalisation dans le service de Mr LELONG le 4 mai 1957

A l'entrée : 18 kg.

. enfant extrêmement fatigué, apyrétique
cyanosé
oligurique
. le foie déborde de 10 cm sur la ligne mamelonnaire
. il existe un galop, une tachycardie, un gros coeur à la radio

. l'E.C.G. du 4.5.57, similaire à celui du 17.11.57 (Château des Côtes)
. tachycardie à 180
. onde P' de morphologie anormale inversée en D2 D3 VF
. P'R allongé 16/100 (pour le rythme)
. sous-dénivellation de ST en V2 V3 VF et VL
. RX = V4

Divers examens complémentaires sont demandés

- NG et FS normal
- VS = 2 - 4
- Fibrine 3g,25
- recherche streptocoque hémolytique négative
- réaction de toxoplasmose très positive (taux non précisé)
- biopsie qui élimine une périartérite noueuse
- le traitement entrepris alors associe : ADIAZINE et MALOCIDE la digitaline 200 µg pendant 2 jours

qui fait régresser les signes de défaillance cardiaque sans abaisser le rythme ventriculaire

- on essaie ensuite deux fois la digitaline à la dose unique de 1200 µg,

elle s'avère capable de rétablir un rythme sinusal mais ceci ne dure que quelques jours ... et la tachycardie ectopique reprend

- l'hydroquinidine à la dose de 4c/24 h associée au Pronestyl 8 c/24h à 4c/24 h), s'ils maintiennent l'enfant en bon état général et évitent les signes de défaillance cardiaque, ne réduisent pas la tachycardie qui persiste autour de 140; l'E.C.G. montrent des paroxysmes de tachycardie auriculaire caudale à 140 - 150, alternant avec quelques complexes sinusaux et des pauses sino-auriculaires
- le Cortancyl a été essayé à la dose de 20 mg/24 h, sans succès.

L'enfant est alors adressé au Château des Côtes le 3. 11.57

- enfant pâle, nauséeux, anorexique, adynamique
- tachycardie à 140, alternant avec un rythme plus lent irrégulier de fréquence voisine de 62
- TA à 9/4

- foie non palpé
- à la radio, coeur et poumons sont normaux
- à l'E.C.G. :

salves de tachycardie du type auriculaire inférieur comprenant en moyenne 7 complexes de fréquence 160 alternant avec des lambeaux de rythme sinusal de 2 complexes, avec pause ventriculaire au moment du changement de commande; le foyer ectopique demeure bloqué

= P' (Axe = -60° ((+) en D1 VL ((-) en D2 D3 VF 4 mm en D3 (VR + avec 2 petites négativités initiale et terminale (6/100sec. en D2

= P'R = 0.18

= QRS axe 90°

Durée en D2 D3 6/100 sec.

En dehors du bloc auriculoventriculaire (P'R long et pauses), peu de signes d'imprégnation digitalique, onde T normale, ST un peu curviligne

- on essayera pendant le séjour 3 traitements : réserpine
  - quinidine
  - digitaline

a - <u>La réserpine</u> à la dose de 0.10 à 0.20 mg/24h
du 3 au 15.11.57

- elle s'avère incapable de faire disparaître le rythme ectopique on obtient d'abord le tracé du type suivant :

- salves brèves et rares de tachycardie auriculaire inférieure (à 160) associées
- à un rythme lent irrégulier autour de 75 constitué par :
  - deux complexes sinusaux
  - une extrasystole auriculaire inférieure bloquée avec repos compensateur

PR = 0.16 sec.

P'R = 0.20

- puis la tachycardie auriculaire est de plus en plus fréquente pour redevenir pratiquement permanente;

b - du 17.11.57 au 7.1.58 la quinidine

. quinicardine 0.50 à — 0.90 g/24h puis :

. hydroquinidine, donnés en 5 à 6 prises

- l'état général s'améliore rapidement, on obtient un retour à un rythme sinusal avec persistance d'accès de tachycardie durant 1 à 2 heures survenant tous les jours, ou tous les 2 jours

... mais l'apparition d'une leucopénie modérée à 4.000 et d'une baisse des G.R. à 4.000.000 entraîne l'arrêt de la quinidine ;

c - on essaye donc à nouveau la digitaline du 8.1.58 au 16.4.58

Acylanide 1/2 à 1 cpm./6 jours sur 7

- le rythme reste d'abord sinusal avec salves de tachycardie auriculaire qui deviennent de plus en plus fréquentes

- finalement on obtient

. un rythme moyen entre 70 et 90, bien supporté par l'enfant montrant

- des extrasystoles auriculaires en salve de 7 à 8

- des rythmes lents constitués par :

. deux complexes sinusaux

. une extrasystole auriculaire bloquée et compensée

. des phases de tachycardie

- l'enfant sort avec un traitement digitalique, pesant :

22 Kg 700 pour 1 m22;

d - la RESERPINE, 1/10 mg/24 h. 6 jours sur 7

a été maintenue pendant le traitement quinidinique et digitalique.

- L'enfant est revu à la consultation de Mr Lelong en mai 1958 où l'on décide de reprendre la quinidine associée au Serpasil 0,1 à 0,2 mg/24 h.

Ce traitement sera poursuivi de mai 1958 à octobre 1962 avec une posologie qui va jusqu'à 1,40 g/24h, par doses fractionnées.

- on réussira ainsi à contrôler pratiquement la tachycardie maintenant un rythme sinusal avec quelques accès tachycardiques (pendant un nouveau séjour au Château des Côtes, on constate que ces accès surviennent le matin tôt, entre 7 et 9 h. alors que la quinidine n'a pas été donnée pendant la seconde partie de la nuit).

- A nouveau en 62, la tachycardie ectopique devient permanente l'augmentation des doses d'hydroquinidine, l'association à l'ajmaline n'obtiennent aucune modification.

Le 18.10.62 l'enfant est hospitalisé chez Mr. BOUVRAIN différentes thérapeutiques sont essayées :

- CEDILANIDE IV à fortes doses
- AJMALINE IV
- NEOSYNEPHRINE IV
- Compression des globes oculaires
- Massage des sinus carotidiens
- Entraînement électrosystolique
- 2 chocs électriques externes à 300 volts.

Tout échoue sauf la néosynéphrine IV qui entraîne un retour presque immédiat du rythme sinusal mais qui ne dure que quelques minutes.

- d'octobre 62 à mai 64

l'enfant va bien, n'accuse aucun signe fonctionnel, ne reçoit aucune thérapeutique ;

- en mai 1964, hospitalisation chez Mr SOULIE (14 ans)

. la dyspnée est modérée
. l'examen physique du coeur est normal
. TA à 10 1/2 - 7 1/2
. à la radio : cardiomégalie avec arc inférieur gauche très long et convexe (V3) avec débord droit franc sans double contour
. l'E.C.G. montre essentiellement une tachycardie supra- ventriculaire par commande auriculaire ectopique de fréquence 130.

AP = - 90°

P' ample et pointue négative en D2 D3 VF

P'R = 20/100

AQRS = 0

. Le traitement : digitalique
abaisse la fréquence de 130 à 100 mais sans changer la morphologie de P

Hospitalisation le 10.9.64 à l'âge de 14 ans chez Mr MATHIVAT pour choc électrique

- Le 17.9.64 : 1er choc électrique de 100 joules = échec
  2e choc de 100 joules = échec immédiat
  1 heure après rythme sinusal, celui-ci dure 4 h., ensuite reprise du rythme ectopique

- le 25.9.64 = 3e choc de 100 joules = échec
sort avec 6 comprimés/24h de cardiorythmine/24 h.

En conclusion :

Tachycardie supraventriculaire de type caudale, avec allongement de P'R (18/100), découverte à l'âge de 6 ans 1/2, à l'occasion d'épisode tachycardique, conduisant à une insuffisance cardiaque sévère avec cardiomégalie importante. Nombreuses poussées de défaillance cardiaque. Jamais le retour au rythme sinusal n'a pu être maintenu de façon satisfaisante; digitaline, quinidine, réserpine, ajmaline, chocs électriques sont plus ou moins capables d'obtenir quelques instants de rythme sinusal puis le rythme ectopique reprend la commande; actuellement le volume cardiaque reste augmenté (Mai 1964).

oOo

MOL... Michel

Forme caudale

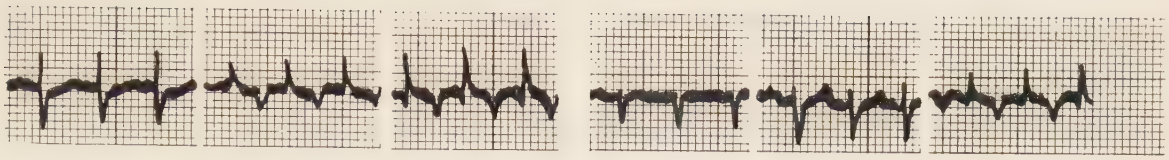

D_1 D_2 D_3 V VL VF

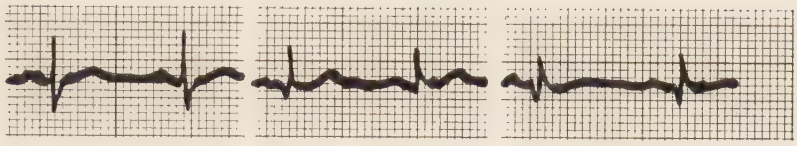

D_1 D_2 D_3



VR VL VR

4/11/57

D_2



Tracé effectué 2 h après 0,12 mg réserpine

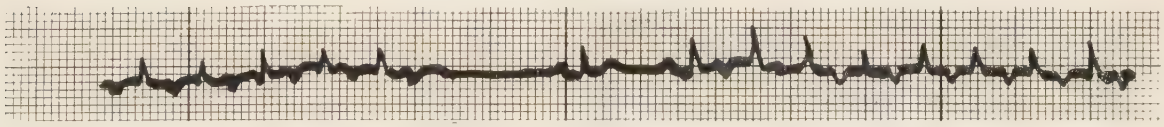

GROS... Ghislaine, née le 7.8.56 - OBS. N° 5

. Antécédents :

- parents B.P.
- 1 frère de 8 mois B.P.
- accouchement normal, P.N. 2.400g.
- développement normal jusqu'à l'âge de 7 mois.

. Histoire de la maladie :

- 1ère bronchite à 7 mois, tandis que l'appétit devient capricieux, que le développement staturopondéral est stationnaire.
- vaccination antipoliomyélitique à 1 an à l'occasion d'une épidémie; au décours de cette vaccination un épisode gastro-intestinal entraîne un examen médical : une légère cyanose péribuccale est notée mais on ne parle pas de tachycardie.
- à 14 mois, deuxième épisode bronchitique. L'enfant est anorexique, adynamique, grognon, la courbe de poids est stationnaire. Tout ceci finit par entraîner une consultation dans le service de Mr GRENET le 18.2.58, où l'on trouve un "gros coeur" à la radio (pas de précision supplémentaire). Un traitement digitalique modéré est institué : 1 goutte de digitaline 4 jours par semaine.

Le 26.3.58, l'enfant est montré à Monsieur NOUAILLE qui, constatant la tachycardie, le gros coeur, fait hospitaliser l'enfant.

. 1er séjour dans le service de Mr NOUAILLE du 26.3.58 au 21.5.58

- petite fille de 18 mois, fluette, mais en bon état général

poids : 8 kg
taille: 0,80

- en dehors d'une tachycardie incomptable, l'examen montre peu de choses :

- le foie est à peine gros, non sensible
- il n'y a pas de signes d'atteinte valvulaire, ni de shunt

- la N et F.S., le culot urinaire, la VS sont normaux
- une recherche de virus dans les selles le 20.5.58 est négative
- une recherche des anticorps polio est positive au type 1,
  négative au type 2 et 3
- la radio montre :
  - un gros coeur V3
  - un arc inférieur gauche long et convexe
  - en OAG, grosse masse ventriculaire gauche
  - en OAD, grosse oreillette gauche
  - la vascularisation pulmonaire est normale

l'E.C.G. du 26.3.58 montre :

1 - une tachycardie à 300

2 - Les ondes P'

- sont facilement vues, au déroulement de 5 cm/s mais leur morphologie exacte est difficile à étudier à cause du télescopage avec l'onde T précédente

- elles sont :
  - à prédominance de positivité en D1 D2 VF
  - à prédominance de négativité en D3 VR
  - faiblement négatives presque isoélectriques en VF
  - l'axe de P' est à 0°

- on ne peut savoir si l'activation est horaire ou anti-horaire.
- le centre ectopique est donc vraisemblablement auriculaire supérieur, céphalique

3 - l'espace P'R est d'environ 14/100 seconde

4 - les complexes QRS ont une durée normale

- un crochetage de la branche ascendante existe en D2 D3 VF
- l'axe est à 60°
- hypertrophie ventriculaire gauche : indice de Sokolov franchement augmenté.

Le traitement va comprendre 3 cures de digitaline

- la 1ère à la dose de VI gouttes/24h/5 jours (28.3.58 au 1.4.58) soit 120 µg/24h - 5 µg/kg/24h. abaisse le rythme ectopique à 180 - 190
- apparaît de temps en temps une pause auriculaire; le complexe qui suit la pause semblant parfois sinusal, l'onde P ayant une morphologie différente, ample, large, en plateau
- 48 jours après l'arrêt du traitement, le rythme s'accèlère à nouveau à 300

- la deuxième cure V gouttes x 5 jours (8 - 12.4.58)
  abaisse à nouveau le foyer ectopique à 175
- la 3e cure
  8 jours IV, XII, IV, II, gouttes de 2 jours en 2 jours
  le foyer ectopique descend à nouveau à 160

Devant l'échec du traitement, le bon état général, la légère diminution du volume du coeur, on laisse sortir l'enfant.

Elle est suivie en consultation,
recevant : 1/10 mg réserpine 5 j sur 7, sans digitalisation : le coeur reste gros; la tachycardie s'accentuant parfois à 275.

. 2e séjour dans le service de Mr NOUAILLE du 26.6.58 au 2.8.58

- le coeur est gros V3, avec gros débord droit, gros VG
- à l'E.C.G. tachycardie à 200
- L'E.C.G. est comparable aux précédents
- 2 essais thérapeutiques seront tentés
  . digitaline pendant 11 jours
  en descendant de 9 gouttes à 2 gouttes + Serpasil
  0.10 mg
  . puis Acylanide (comprimé à 200µg)
  1/2 puis 3/4 comprimé pendant 14 jours
  associé à la même dose de Serpasil

- le foyer auriculaire baisse sa fréquence, dans un premier temps à 160, puis dans un second à 125, 130, avec espace P'R variable 12 à 16/100

- apparaissent des échappements sinusaux souvent après de larges pauses, une pause durant même 3 secondes; ces échappements sinusaux sont de courte durée, 1 à 10 complexes maximum
- à noter que :

. le jour le foyer ectopique garde la commande à 130-140

. le soir et la nuit, on détecte un bloc auriculo-ventriculaire du second degré P'R allongé, variable, des incitations du foyer ectopique demeurant sans réponse : au maximum bloc 2/1, le premier lambeau de rythme sinusal est noté le soir; le sommeil agit de 3 façons :

. apparition d'un bloc AV

. ralentissement et irrégularité du foyer ectopique

. restauration passagère du rythme sinusal

- fait important, le volume cardiaque diminue de V3 fort à V2

l'enfant sort donc en <u>meilleur état général</u>

. sous traitement associant ACYLANIDE 1/2 comp. 5 j. sur 7
SERPASIL 0.10 mg.

. le volume cardiaque a diminué V3 V2

. mais le foyer ectopique persiste gardant le plus souvent la commande, le sinus n'étant qu'intermittent.

<u>D'Août à Octobre 1958</u>

- l'enfant est suivie en consultation
- le traitement comprend : ACYLANIDE 3/4 c
puis 1/2 c 5 jours sur 7
et SERPASIL 0.10 mg
- l'état général est satisfaisant
- selon les parents le rythme descend à 70/80 la nuit

2 incidents surviennent :

. une "réaction allergique" à l'Acylanide fait interrompre ce traitement en octobre (on ne retrouve pas de précision sur cette réaction allergique)

. <u>une perte de connaissance</u>
de quelques secondes sans mouvements convulsifs,
a l'occasion d'une colère (on ne retrouve pas d'E.E.G.)

<u>Nouvelles Hospitalisation dans le service de Mr NOUAILLE du du 21/10/58 au 14/12/58</u>

On a alors la surprise de constater :

- d'abord un tracé associant rythme sinusal et lambeaux de bigéminisme auriculaire.

- puis, en l'absence de tout traitement une persistance du rythme sinusal à 95 - 100.

. L'ÂP est à 30°
P est en plateau, dure 10/100 s
son amplitude est de 2 mn en D2

. ÂQRS vers 45°; q1 S3, position électrique intermédiaire
R/S en V1 = 26/12
qRs en V5 R = 34
D1 en V6 = 0.05
SV1 + RV5 = 46

il persiste donc une HVD et une HAG tandis que l'HVG a nettement régressé.

- le volume cardiaque a encore diminué = "Bon VI"

L'enfant sera ensuite suivie à la consultation pendant le premier trimestre 1959 puis elle sera perdue de vue.

On sait seulement qu'elle meurt dans sa famille, dans des conditions non précisées, l'année suivante.

En conclusion :

Tachycardie ectopique prolongée, chez une fillette de 18 mois (dont le début de la maladie remonte vraisemblablement au 14e mois). Le foyer est constaté de février à novembre 1958, soit 10 mois : elle est suivie encore 6 mois : le rythme reste sinusal pendant cette surveillance.

Ce foyer, céphalique, entraîne une défaillance cardiaque se traduisant par des SF., un gros coeur V3.

Sous digitaline puis acylanide, régression des SF, du volume du coeur, intolérance à l'acylanide ?

- une perte de connaissance sous traitement
- suppression du foyer ectopique après passage par un stade de tachycardie répétitive.

L'enfant est ensuite perdue de vue; on apprendra qu'elle meurt l'année suivante dans des circonstances non précisées.

(Nous n'avons pu avoir connaissance des tracés électrocardiographiques de cette observation).

oOo

GAU... Jean-Louis, né le 13.3.1948 - OBS. N° 6

Aucun antécédent spécial
Début des troubles en janvier 1958 (10 ans)

- altération progressive de l'état général
  anorexie
  amaigrissement
  vomissements

- Le père prend le pouls qui est à 120 " il n'est pas régulier, on dirait un moteur qui boite". Selon l'enfant, son coeur est rapide depuis longtemps.

- malgré un traitement salicylé prescrit par le médecin-traitant, le rythme s'accélère, les vomissements persistent, un oedème palpébral est noté.

- 1ère hospitalisation en Février 1958 à Nantes service de Mr. HERVOUËT

. Le diagnostic de tachycardie paroxystique supraventriculaire en défaillance cardiaque est posé; le coeur est de volume sensiblement normal; le tracé électrocardiographique est le suivant :

E.C.G. du 4.2.58

- rythme ventriculaire régulier à 190
- pas de dissociation auriculoventriculaire
- chaque onde P' est suivie d'une onde R

1 - P' est (+) en D1 8/100 sec, 2mm5
(+-) en D2 - 1 + 1 mm
(-) en D3 - 2 mm
(-) en VR 6/100 sec., 2 mm au maximum, suivi d'un petit +
(+) en VL 2mm5, 8/100
(-) en VF 1mm5, 8/100
+ 3 mm en V2 1mm en V4. un peu (-) en V5 un peu +
axe (-) 20°, pas de signe d'hypertrophie

2 - P'R = 12/100 en D1

3 - QRS : axe à environ 90° (environ ⊥ à D1)
qR en D2 D3 VF
R = 15 mm en VF

. sous traitement par la digitaline 28 gouttes/24h, soit 1 goutte/kg, soit 560 µg/24h, baissé rapidement à X gouttes, soit 200 µg/24h, traitement qui sera poursuivi 1 mois, le coeur se ralentit.

L'enfant sort <u>début Mars 58</u> avec : digitaline V gouttes/4 jours sur 7 (100 µg)

L'état général est bon sans être parfait

L'E.C.G. du 28/2/58 montre :

après digitaline 12 gouttes

le coeur ralenti à 110 environ, mais le foyer ectopique persiste

l'axe et l'amplitude de P' et R restent identiques

pas de dissociation auriculoventriculaire

l'espace P'R en D3 est de 16/100

Le traitement est poursuivi jusqu'en juillet 58, où l'on descend à III gouttes/4 j sur 7.

<u>en Août 58</u>

reprise progressive de la tachycardie

Apparition de toux et de vomissements incoercibles qui motivent

<u>2e hospitalisation dans le service de Mr HERVOUËT du 30.8.58 au 15.10.58</u>

- grande insuffisance cardiaque
- pâleur, cyanose des lèvres
- toux sèche, incessante, polypnée superficielle
- oedème de la face, des M.I., peut être ascite
- tachycardie à 200; TA imprenable
- matité des bases pulmonaires; râles humides
- hépatomégalie atteignant l'ombilic
- à l'auscultation cardiaque
  petit souffle systolique
  éclat de B2 au foyer pulmonaire
- volume cardiaque non précisé
- E.C.G. du 30.8.58
  tachycardie à 190 - 210 selon les moments

P' : D1 (+) et crocheté avec un 2e sommet plus ample
D2 (-+)
D3 (-+) ou négatif, bifide, image en W
VR (-) bifide, crocheté
VL (+) crocheté comme D1
VF (-+) ou négatif et bifide en W
V1 (+) ou (-) initiale faible, puis positivité ample et rapide puis petite négativité

l'axe de P' est vers - 30°

PR' 12 à 14/100

QRS S1 q3

AQRS vers 100°

position électrique verticale

D1 en V1 : 0,03 sec.

grandes ondes R en V5 V6

sous l'effet de la thérapeutique :

Digitaline 35g^{tes} 1 jour puis,10 gouttes/24h (+ 15 mg Cortancyl le 1 j.) associée au Pronestyl (1g) pendant 21 jours à partir du 6e jour. L'amélioration clinique est nette en 48 h; la défaillance cardiaque régresse en trois semaines bien que l'hépatomégalie réapparaisse à chaque tentative du suppression de la digitaline.

Le rythme demeure instable et oscille entre 70 et 200 plus souvent autour de 120-140 avec bloc AV du second degré, variable et ralentissement du foyer ectopique; l'E.C.G. du 27.9.58 " foyer ectopique autour de 110; imprégnation digitalique du V.G.".

<u>L'enfant est alors adressé dans le service de Mr SOULIE où il reste du 15.1058 au 25.11.58</u>

à l'examen on note :

. enfant amaigri

. hépatomégalie importante allant jusqu'à l'ombilic, douloureuse, pulsatile; reflux hépatojugulaire

. oligurie à 200 cc

. au niveau du coeur

- TA 10.8
- à l'auscultation : rythme à 140
  souffle systolique intense, sans maximum précis entre le foyer xiphoïdien et mitral,
  éclat de B2 au foyer pulmonaire
  rythme à 3 temps protodiastolique

- à la radio :

  . gros coeur V3-V4 peu mobile
  . augmentation globale, débord droit et grosse masse ventriculaire
  . arc moyen rectiligne
  . branches pulmonaires normales
  transparence pulmonaire un peu diminuée
  . en OAG : augmentation de volume surtout du VG et de l'O.G.
  mais aussi du VD

E.C.G. :

. rythme à 130 en moyenne
. oreillettes Axe P' voisin de (-) 30°
  - P' 0.09 sec en D3
  - P'R 0.16 sec en D3 assez constant sur ce tracé;pseudo raccourcissement en V2
  - P' en D1 (+) avec crochetage
    le 2e sommet + ample et pointu
    D2 pratiquement isoélectrique avec brève et petite négativité
    D3 (-) en W avec petite négativité
    VR (-) faible crochetage initial
    VL même aspect que D1
    VF (-) en W
    V1 peu voltée
    V2 (-+) avec + ample 3,5
    V6 V6 ondes P' peu voltées, impossible à analyser

. ventricules Axe QRS = 100° environ
  S1q3
  position électrique verticale
  R3 = 30 mm
  QRS 0.10 à 0.11 sec.
  en VF = de 40 mm
  rsR' en V1 = R' = 8 mm

DI 0.05 sec en V1
Transition en V3
qRs en V4 V5 V6
DI 0.06 sec en V6
T = T2 T3 TvF négatifs
sous décalage de ST de V2 à V6
et onde T (-+) d'imprégnation digitalique

= HVG sur coeur vertical; bloc droit incomplet peu volté; imprégnation digitalique; persistance de l'activité du foyer ectopique qui garde la commande du coeur.

Divers examens complémentaires sont demandés

N et FS 4.400.000 G.R. 9.400 G.B. 77 % PN
VS 6-8mm
Fibrine 3 gr
ASO 50 unités
Cuti (-)

Cathétérisme le 3.11.58 Dr Bouchard

VCS	OD	VD	AP	Cap	Fémorales	
13.7	14.2	13.7	13.6		18.7	94%02
	10/5 (6)	40/3 7	40/20 (32)	20		pressions

Angiographie 7.11.58 Mr PITON :

Dilatation globale des cavités cardiaques
Ralentissement circulatoire

Le traitement :

comprendra essentiellement la digitaline (X à XV gouttes par jour, associée au Serpasil 5 à 3/10 mg par jour)

ainsi :

- le coeur diminue très lentement de volume jusqu'à V2
- l'hépatomégalie est longue à disparaître puisqu'après 1 mois de traitement, le foie déborde encore d'un travers de doigt
- l'analyse des différents électrocardiogrammes montre :

. d'une part le ralentissement du rythme ventriculaire à 70-65

- le foyer auriculaire ectopique ne disparaît pas; sous l'influence du traitement et même spontanément sa fréquence varie dans des limites considérables 210 à 75.

- à l'effort, au moindre mouvement, le rythme s'accélère brusquement.

. le traitement digitalique conduit au ralentissement du rythme ventriculaire, par ralentissement du foyer auriculaire avec simple allongement de l'espace P'R ou bloc 2/1 ou 3/1, pauses sporadiques. Sous de fortes doses de digitaline, apparaissent une fibrillation auriculaire et même un bigéminisme ventriculaire.

. à sa sortie du service de Mr SOULIE, l'enfant est adressé au centre de Cardiologie infantile du Château des Côtes (Mr FIDELLE) où il restera 3 mois du 24.11.58 au 5.4.59

- son état général sera excellent : prise de 5 kgs.

- la défaillance cardiaque ne réapparait pas; l'examen clinique est normal

- les divers examens complémentaires restent normaux (VS, taux d'ASO, CR Protéine, électrolytes)

- le volume cardiaque diminue, l'enfant sortira avec un volume apprécié à V1 = CTR 0.52

- sous digitaline V gouttes/24 h, puis acylanide (jusqu'à 1c 1/2/24h); le rythme cardiaque se ralentit à 80 - 90, avec un espace P'R constant (cf ECG du 17.12.58); bien que le rythme soit lent, le foyer auriculaire ectopique garde la commande du coeur; un effort entraîne une tachycardie à 140 - 160 qui disparaît en moins d'une minute.

Un essai de réduction par la QUINICARDINE et l'HYDROQUINIDINE (jusqu'à 1,50 g/24h) ne fait apparaître aucun signe d'intoxication : QRS ne s'est pas élargi; QT est devenu plus long, les ondes T se sont élargies et ont pris une morphologie bifide, le rythme sinusal apparaît pour 0g80 de quinicardine mais ne peut être maintenu même en augmentant la dose

- l'axe de P est alors de 60°
  P étant élargi jusqu'à 12/100
  PR 16/100

- l'axe et la morphologie de QRS sont les mêmes que lorsque le foyer est ectopique montrant des signes d'HVG avec un indice de SOKOLOV à 46 et un retard d'activation VG (Di = 0,06 sec).

L'enfant sortira donc avec un traitement associant :

- acylanide 1/2 comprimé 6 jours/7
- réserpine 0,40 mg 4 jours /7

Ce traitement était encore poursuivi en Nov. 1960, lors du dernier examen par Mr HERVOÜET, l'enfant est alors âgé de 12 ans 1/2

son état général est excellent

l'examen physique normal

le coeur à peine augmenté de volume à la radio

l'électrocardiogramme montre la persistance du foyer ectopique l'espace P'R à 16/100 avec de discrets signes d'H.V.G.

- il est revu, sous même traitement

En 1961 = retour en rythme sinusal qui semble être définitif.

Conclusion :

Tachycardie ectopique avec axe P' à (-) 30°
P'R 12 à 16/100

. révélée chez un enfant de 10 ans par des battements exagérés des vaisseaux du cou ... 6 mois après insuffisance cardiaque... deuxième poussée d'I.C., 2 mois après avec cardiomégalie importante.

. pas d'autres complications

. digitaline, acylanide + réserpine, ralentissent le foyer ectopique vers 100 avec parfois bloc 2/1 à 3/1 quand le rythme auriculaire est rapide au dessus de 140, enfin ils obtiennent un rythme sinusal

. la quinidine rétablit l'activité sinusale quelques heures mais ne peut la maintenir

. durée du foyer ectopique 2 ans 1/2 - durée de l'observation : 3 ans.

oOo

RAI... Narguice, née le 2.5.56 - OBS. N° 7

- pas d'antécédents familiaux ou obstétricaux particulier

- à l'âge de 2 ans, en Bulgarie, à l'occasion d'une hospitalisation pour des infections répétées des voies aériennes supérieures, un E.C.G. fait systématiquement révèle la tachycardie ectopique; la fréquence du foyer ectopique ne semble jamais avoir été très élevée, entre 140 et 150, jamais ne seront constatés cardiomégalie ou signes de défaillance cardiaque. Le rythme ectopique est presque constant pourtant il existe quelques passages en rythme sinusal.

Divers examens complémentaires, en particulier ceux destinés à éliminer une maladie de BOUILLAUD sont toujours normaux.

Un traitement digitalique plusieurs fois essayé (doses non précisées) n'évincent pas le foyer ectopique, mais ralentit un peu la fréquence cardiaque.

L'enfant arrive à Paris en Août 1965 avec une tachycardie existant depuis 7 ans, tachycardie bien supportée puisque le développement staturo-pondéral est normal, les signes fonctionnels presque nuls; cette tachycardie pourtant entraîne chez la mère et l'enfant une anxiété à la limite du pathologique.

Dès son arrivée en France, l'enfant est vue par le Docteur GAUTIER qui essaie un traitement par la DIGOXINE, les doses du traitement ambulatoire demeurent volontairement modestes 1/2 mg/24h; la maman décrit des phases de ralentissement, d'irrégularité du rythme cardiaque; l'hospitalisation est décidée au Château des Côtes (Mr FIDELLE).

L'enfant restera au Château des Côtes du 23.8.65 au 30.10.65

Examen à l'entrée :

- belle enfant de 9 ans, pesant 32 kg 700 pour 1m42; l'état général est excellent. Elle est vive, normalement développée, tonique.

- l'examen clinique est strictement normal : apyrexie; bruits du coeur, artères périphériques sont normalement perçus. Le foie ne déborde pas le rebord costal

- à l'examen radiographique, le coeur est en position verticale de volume à la limite supérieure de la normale.

à l'E.C.G.

1 - la fréquence est de 135 avec conduction de 1/1

2 - auriculogramme : l'onde P' est celle d'un foyer ectopique

(-) et positivité tardive et de faible amplitude et de durée brève en D1

(-) en D2 D3 VF

(+ -) à prédominance de positivité en VR, (+) et bifide, durant 8/100 de seconde en VL

(+) en V1 V2,

(-) en précordiales gauches

3 - l'espace P'R est de 12 à 14/100

4 - Ventriculogramme

ÂQRS : 60°
rS en V1 V2 avec onde S amples mesurant : 32 mm en V1
35 mm en V2

zone de transition en V3
onde q épicardique gauche apparaissant en V4
aspect q R en V5 V6 avec ondes R de 21 mm en V5
" R de 15 mm en V6

indice de Sokolow SVI + RV5 = 53 mm
SV2 + RV6 = 50 mm

déflexion intrinsécoïde en V6, un peu supérieure à 0,04 sec.

repolarisation ventriculaire
onde T faiblement + en D1, + en D2 D3 VF
diphasique en VL
négative en VR
axe T = 60°
HVG modérée

Conclusion : tachycardie supraventriculaire de fréquence modérée liée à un "foyer caudal", nodal ou auriculaire inférieur.

- signes d'hypertrophie ventriculaire gauche
- légère altération de la repolarisation ventriculaire digitalique
- fréquence relativement modeste du foyer ectopique, qui explique la bonne tolérance myocardique.

Un certain nombre d'examens complémentaires sont effectués :

- N et F.S. 4.800.000 G.R.
  6.800 G.B.
  PN 62 %
  VG 0.98
- VS = toujours normale, plusieurs fois répétée
- urée sanguine 0.30
- compte d'Addis N1
- ASO = 160

Un essai de digitalisation à doses moyennes a été fait en Bulgarie et à Paris en ambulatoire : la majorité du temps l'enfant est en rythme ectopique avec quelques rares passages en rythme sinusal; le résultat quoique incomplet permettait donc d'affirmer l'existence d'une commande sinusale pouvant entraîner le coeur.

Dans un premier temps, essai de la Quinidine sous forme de polygalaturonate de Quinidine à 0,275 g (cardioquine nativelle), correspondant sensiblement en quinidine base à une dose de 0,20 g.

L'enfant reçoit une dose test de 0,137 g après arrêt de la digoxine la veille

le 1er jour : 25.8.65, la dose de 0,137 g (1/2 comprimé) est donnée toutes les deux heures, 5 fois soit : 0,685 g/24h; un E.C.G. pratiqué toutes les deux heures ne montre aucun résultat.

le 2e jour on double la dose, soit 1,375g/24h.

le 3e, le 4e jour : 6 fois 1 comprimé toutes les 2 heures, soit 1,65g/24h : on obtient seulement des lambeaux de rythme sinusal avec persistance de l'activité ectopique, tandis qu'apparaissent des extrasystoles auriculaires supérieures avec abberrations ventriculaires.

Ces incidents, le résultat incomplet et l'importance de la dose rendant difficile un tel traitement à domicile, font suspendre cet essai thérapeutique.

On passe donc dans un second temps à l'association : digoxine, réserpine le 30.8.65

- réserpine à la dose de 2/10 mg/24h
- digoxine : 625 µg/24h pendant 2 jours
  puis 685 µg/24h: 1 j.
  puis 750 µg/24h: 10j.

doses données en 2 fois le matin à 8 h, le soir à 16 h.

Le foyer ectopique se ralentit alors autour de 110 avec passages fréquents en rythme sinusal; la courbe des fréquences cardiaques diurnes est encore très irrégulière car aux mouvements et à l'effort le foyer ectopique reprend facilement la commande tandis que la fréquence nocturne se stabilise autour de 80 en rythme sinusal

- devant cette constatation, la répartition de la digoxine est modifiée :

  - 500 µg à 8 heures
  - 250 µg à 16 heures

progressivement en 1 semaine environ, le rythme devient de + en + souvent sinusal; à partir de la mi-septembre, les courbes de pouls diurne et nocturne convergent; ce résultat est déjà satisfaisant mais encore incomplet : après épreuve d'effort (course rapide de 100 mètres) le rythme devient ectopique à 200 environ pendant une minute puis descendant environ à 120 pendant 4 minutes. Le rythme sinusal s'installant définitivement que vers la 7e minute sous 750 µg de Digoxine répartis également en 2 fois.

La même épreuve d'effort, sous même thérapeutique faite le 27.10.65, obtient les mêmes conséquences avec retour plus rapide en rythme sinusal (sous digoxine 500 µg matin et 250 µg le soir).

En dehors de ces épreuves d'effort important, les 3 tracés quotidiens sont en rythme sinusal : le pouls diurne oscille entre 70 et 80, le pouls nocturne est à 60; au repos il existe une bradycardie sinusale à 55-60; aux mouvements le rythme s'accélère à 70 - 80.

Le traitement est poursuivi à même dose digitalique

- digoxine ou coragoxine
  750 µg/24h

associée à la réserpine 2/10mg/4 jours sur 7.

L'enfant sort après 2 mois 1 semaine de séjour au Château des Côtes, sous le même traitement.

L'examen clinique est strictement normal : l'enfant a pris 2 kg.

L'E.C.G. montre :

- une bradycardie sinusale à 55

avec
- axe P autour de 45°
- PR = 0,12 - 0,14 seconde
- QRS Axe vers 60°
  diminution des signes d'HVG :
  Sokolov 48 en V1 V5 - 44 en V2 V6
- Axe de T à 60° T normal.

En conclusion :

Tachycardie supraventriculaire caudale soutenue, puis répétitive enfin réduite en sinus mais se mettant en ectopie à l'effort violent.

Pas d'insuffisance cardiaque; coeur de volume normal, intolérance et action incomplète de la quinidine; réduction sous digoxine et réserpine.

oOo

DUM... Danielle, née le 18.8.55 - OBS. N° 8

Antécédents : 2e enfant d'une fratrie de 3, grossesse et accouchement normaux, P.N. 3.550 gr, développement psycho-moteur normal - la grand-mère maternelle aurait une cardiomégalie découverte à l'âge de 31 ans - angine, otites fréquentes

Histoire de la maladie

- en décembre 1957 : l'enfant a 2 ans 1/2; la mère décèle des battements rapides des vaisseaux du cou ... mais il n'existe aucun signe fonctionnel

- au mois de septembre 1958 à 3 ans 1/4

apparaissent :

- un amaigrissement
- une dyspnée d'effort modérée

la mère est à nouveau impressionnée par l'importance des battements des vaisseaux du cou.

- les choses restent à peu près identiques fin 1958 et début 1959, mais comme la dyspnée s'accentue un peu, les battements trop rapides des vaisseaux persistent, la mère décide de consulter.

L'enfant est vu par Mr. Aussannaire et Mr Soulié qui découvrent le trouble du rythme, la cardiomégalie, un souffle mitral et font hospitaliser l'enfant dans le service de Mr NOUAILLE.

- L'enfant est hospitalisé à Bicêtre chez Mr NOUAILLE du 28.6.59 au 16.8.59

. Enfant de 4 ans pesant 12 kg 550

. légère dyspnée d'effort; battements très visibles et trop rapides des vaisseaux du cou; pas de déformation thoracique; pas de fièvre.

. à l'auscultation on perçoit un SS de pointe 3/6 holosystolique, en jet de vapeur, irradiant peu; un premier bruit claqué au foyer pulmonaire

. le foie déborde de 3 cm environ le rebord costal

. à la radio, scopie et graphie :

augmentation globale de volume du coeur, portant surtout sur la masse ventriculaire avec gros arc inférieur gauche convexe. Rapport cardio-thoracique = 0,70, le bord gauche atteignant pratiquement la paroi; la vascularisation pulmonaire est normale

L'E.C.G. montre

- un rythme à 175
- auriculogramme

P' pointue (-+) à prédominance de positivité en D1
(+) et amples en D2
(+) en D3 VF
(-+) isoélectrique en VL
(-) en VR
(-) pseudo bifide et profonde en V1 V3 V2 (T+P')
(+) crochetée en V5-V6

Axe 70° - amplitude max de P en D2 = 4 mm
- largeur max en V3 10/100 sec

- espace P'R 0.18 à 0.20 s
- ventriculogramme
  - axe à 50°
  - petite onde Q en D1 et VL
  - 6/10 sec en D1 et VL
  - en V5 qRS = R - 36 mm

Conclusion :

. Tachycardie auriculaire supérieure (céphalique) avec bloc 1° degré

Un certain nombre d'examens complémentaires sont demandés

. N et FS = 4.300.000 G.R.
12.000 G.B. avec 80 % de PN

. Groupe sanguin A Rh-

. taux de prothrombine 100 %

. VS = 18 mm à la 1ère heure

. Fibrine = 4,25 g.

. ASO = 30 unités

. CRP = 0

. mucoprotéines 98 mg

. recherche de streptocoque hémolytique négative

. urée à 0.20; culot urinaire normal.

Evolution :

Pendant ce séjour de 7 semaines, l'enfant est traitée par la digitaline puis digitaline et réserpine

- la digitaline est employée

pendant trois jours à la dose de XIII puis XX gouttes/ 24h.

soit 260 µg / 24h, soit : 21 µg/kg/24h
puis 400 µg 33 µg/kg/24h

. le rythme cardiaque se ralentit à 150

. le foyer auriculaire persiste, avec bloc intermittent du type 2/1

- elle est ensuite arrêtée puis remplacée par la réserpine à la dose de 3/10mg/24h; celle-ci est prescrite pendant 9 jours (2 au 13/7/59), arrêtée 3 jours, puis reprise 15 jours et associée au Cortancyl 25 mg pendant 10 jours.

Le rythme ventriculaire persiste à 150 tandis qu'apparaissent des pauses ventriculaires sporadiques et des aberrations ventriculaires, par endroit quelques reprises sinusales

- en fait, le foyer ectopique auriculaire garde le plus souvent la commande avec ralentissement du rythme ventriculaire pendant la nuit

- cliniquement : la dyspnée décroît
le foie n'est plus palpé
le souffle systolique diminue d'intensité

- le volume cardiaque passe de V3 à V2 avec CTR : 0,58 au lieu de 0.70

- l'enfant est envoyé au Centre de Cardiologie infantile du Château des Côtes (Les loges en Josas)

- elle y restera du 16.8.59 au 10.4.60

- à son entrée elle a 4 ans 1/2

- pèse 13.950 pour 0,95 m

- l'état général est bon; le foie n'est pas perçu

- l'auscultation perçoit un souffle systolique d'intensité moyenne (SS2-3), maximum à la pointe, irradiant dans l'aisselle, de timbre doux le 1er bruit est franchement diminué à la pointe,

- le rythme à 80 dans l'ensemble régulier

- l'analyse de l'E.C.G. est la suivante

- rythme auriculaire à 160

- onde P' identique à celle décrite plus haut

- sur la majorité du tracé, il existe un bloc 2/1 régulier avec P'R constant, mais d'assez nombreux fragments montrent des captures ventriculaires sporadiques modifiant la régularité du tracé

- déviation axiale gauche
  levorotation
  zone de transition repoussée à gauche
  HVG
  troubles diffus de la repolarisation

- la VS est à 10 - 27

- le traitement alors entrepris associera

Pendant 6 mois

- ACYLANIDE 1/2 comprimé 6 jours sur 7
  (soit 100 µg/24h, 8 µg/kg/24h)

- Chlorure de Potassium
  0g 50/24h

- SERPASIL 2/10 mg 4 jours sur 7

puis pendant les 2 derniers mois

Acylanide 1/2 c 5 jours sur 7

Serpasil 1/10 mg 4 jours/7

- régime désodé les 3 premiers mois puis régime normal

- l'oracilline est maintenue à la dose

  de 500.000 U. pendant 5 semaines
  puis 300.000 U. ensuite

- L'état général reste excellent, l'enfant n'est nullement gêné par son affection; son activité est normale; son poids passe de 14 kg 200 à 14.850

- A l'auscultation, le souffle systolique décroît progressivement d'intensité au bout de 2 mois, jusqu'à être extrêmement faible (SS1-2), localisé; le premier bruit demeure nettement diminué (car P'R est allongé)

- à la radio, la masse cardiaque diminue très progressivement de volume pour atteindre VI avec un arc inférieur gauche moins long et moins convexe.

Electriquement

Le bloc 2/1 devient régulier pendant les deux premiers mois du séjour : il faut attendre le 31.12.59 pour voir apparaître un rythme sinusal rythme assez lent à 60 - 70,

avec : . espace P autour de 16/100
. onde P monophasique, de 8/100 d'amplitude normale avec axe à 30°

Le rythme reste alors sinusal jusqu'à la sortie du Château des Côtes.

L'E.C.G. est alors le suivant :

- rythme entre 60 et 80
- PR 16/100
- P amplitude normale : axe à 30°
- position électrique horizontale
- rS' en V1 8/100
- QRS - 7/100
- Q1 S3
- QRS en V6 avec onde R = 10
  S = 3
- axe de T à 45°
  T - de VI à V4 + en V5 V6

Depuis mai 1960

l'enfant est suivi régulièrement
la prise de poids est régulière, de même la croissance.

Aucun incident n'est noté jusqu'en Mars 1964 où l'apparition de plusieurs crises convulsives généralisées débutant par une localisation des mouvements au MSD.

- la première crise crise ayant d'ailleurs laissé une parésie transitoire au niveau du M.S.D.; l'examen neurologique est normal.

- le rythme cardiaque qui était sinusal, lent, n'a pas été modifié par la comitialité; de nombreux E.C.G. au décours immédiats des crises n'ont rien montré de particulier.

- divers examens pratiqués durant ces crises convulsives : PL, FO glycémie, calcémie, VS étaient normaux; plusieurs E.E.G. enregistrés près des crises sont aussi normaux, même celui pratiqué sous Nembutal

- le gardénal donné à la dose de 10 cg/24h fait disparaître complètement les crises

- l'enfant est vue pour la dernière fois le 18.10.65

. elle a 10 ans 27 kg pour 1 m 29.

. l'examen clinique est normal.

. le traitement est le suivant :

- 10 cg de gardénal; il n'y a pas eu de crise depuis le début du traitement : l'E.E.G. est normal

jusqu'en octobre 1964

- acylanide 1/2 c 5 jours sur 7
- serpasil 1/10 mg 4 j sur 7

Depuis cette date : plus de drogue digitalique

- le rythme est sinusal, lent à 60, s'accélérant à 120 sous effort violent, redescendant à 60 en moins d'une minute
- l'auscultation cardiaque est normale depuis plus d'un an
- l'E.C.G. est normal mais PR reste limite 16/100
- le volume cardiaque à la limite supérieure de la normale.

Tachycardie supraventriculaire céphalique

soutenue, avec conduction 1/1 passant en bloc 2/1 (pendant 5 mois) enfin sinusale depuis 5 ans 1/2 - découverte chez une fillette de 3 ans et quart; à l'occasion d'une défaillance cardiaque modérée avec souffle systolique mitral et importante cardiomégalie, pas de poussée depuis - réduite sous digitalique et serpasil - comitialité apparue en 1964 sans rapport, semble-t-il avec le trouble du rythme - traitement tonicardiaque arrêté depuis 1 an .

oOo

DE SOU... Fabienne, née le 14.6.60 - OBS. N° 9

née à Brazzaville le 14.6.60
d'un père de 35 ans B.P. portugais
d'une mère de 25 ans B.P.
2 soeurs : 4 ans et 2 ans B.P.
Grossesse et accouchement ont été normaux
Vaccinations sans incident.

en janvier 1961

6 mois et demi

épisode bronchopulmonaire avec polypnée, cyanose, toux sans élévation thermique importante : le médecin traitant constate l'hépatomégalie, sans mentionner la tachycardie.

Traitement antibiotique seul.

en février 1961

l'enfant aurait consulté à l'hôpital St-Vincent de Paul pour persistance des "épisodes bronchiques"; un gros coeur aurait été découvert à la radio, sans que la tachycardie semble mentionnée; l'enfant aurait reçu 5 gouttes de digitaline par semaine.

en juillet 1961

11 mois

. les épisodes de rhinobronchite se répètent; nouvelle consultation à l'hôpital St-Vincent de Paul

. l'examen révèle le :

- l'absence de dyspnée et de cyanose
- une tachycardie supérieure à 150
- la TA est à 10 1/2
- petit souffle systolique de pointe perçu dans l'aire précordiale
- pouls périphériques normaux
- le foie déborde de 2 travers de doigt

. à la radio, le coeur est légèrement augmenté de volume

. l'E.C.G. - rythme à 240

- AQRS axe normal

- l'axe de P est dévié à gauche

l'enfant reçoit V gouttes de digitaline par semaine

. le traitement semble avoir été mal suivi

. elle est revue à St-Vincent de Paul, où elle est adressée dans le service de Mr. NOUAILLE à Bicêtre.

Hospitalisation le 2.10.61 dans le service de Mr NOUAILLE Salle Parrot, Hôpital Bicêtre.

- Enfant de 15 mois pesant 7.950 pour 75 cm
  hypotrophique et un peu petite
- Apyrexie
- l'examen clinique est satisfaisant; pas d'oedème, ni dyspnée, ni cyanose; seul le foie est un peu gros débordant de 1 à 2 cm au niveau de l'épigastre
- le rythme cardiaque est à 140
- on note un très discret souffle systolique localisé à la pointe
- TA = 8,5
- l'examen radiographique : augmentation du volume cardiaque avec un débord droit net et une augmentation importante de l'arc inférieur gauche alors que l'arc moyen est normal;
  rapport cardiothoracique 0,70
- ECG en V3
  rythme cardiaque ectopique avec fréquence à 140
  P' + en D1 V2 + est un peu négatif en VR
  - en D2 D3 VF (en D2 petit + grand -)

  P' - de V4R à V2
  - V5 V6 V7 avec peut être petite positivité initiale symétrique et pointue bas de 3 mm 1/2 en D3 axe à - 80°, durée 8/100

  P'R 18/100 environ

  QRS grand R en D1 22 mm, R exclusif en D1 VL
  aspect rS2 en D3
  rsR en VF
  axe à 0°
  durée 6/100 en VF

dans les précordiales transitions en V2
pas de signe d'hypertrophie

T inversé en D1 D2 VL V4 V5 V6
avec légère dénivellation de ST

donc tachycardie supraventriculaire caudale avec espace P'R long (18/100 pour rythme à 140)

- divers examens complémentaires sont demandés :

N et FS 4.410.000 G.R. avec Hémoglobine à 80 %
28.800 GB avec 74 % polynucléaires
hyperleucocytose retrouvée le 8.10 25.400 G.B.
avec 66 % polynucléaires neutrophiles
elle persistera une quinzaine de jours sans explication valable

- les tympans et la gorge sont normaux
- culot urinaire normal
- hémoculture négative à plusieurs reprises
- radio des sinus normale
- cuti et patch négatif

il n'a pas été fait de VS, ni d'examen de la série rhumatismale.

Evolution et traitement :

. l'enfant restera hospitalisée 1 mois 1/2

. elle recevra 1) - de la digitaline à la dose de III gouttes (60 µg/24h) pendant 7 jours, puis IV gouttes (80 µg/24h)
soit 10 µg/kg/24h au maximum

2) - du chlorure de potassium 1 gr/24h

3) - du Serpasil 0,10 mg/24h/15 jours
puis 0,20 mg/24h pendant le mois suivant
Gardénal 2 cg/24h

. dès la 5e 6e heure qui suit l'hospitalisation (avant l'action possible de la digitaline)

on voit apparaître des lambeaux de rythme sinusal. Chaque changement de rythme étant précédé d'une pause.

. le rythme cardiaque a tendance à s'abaisser à 140 pendant le sommeil, à s'accélérer à l'effort à 180; il est le plus souvent ectopique quelque soit la fréquence, toutefois quelques lambeaux sinusaux très courts sont retrouvés.

L'état général reste bon - le petit souffle cardiaque protosystolique musical persiste

le bord inférieur du foie n'est plus perçu

Le volume cardiaque reste inchangé à la radio.

L'enfant est rendue à ses parents le 11 novembre 1961 avec un traitement associant :

- 4 gouttes de digitaline par jour, 5 jours sur 7
- 0,20 mg de serpasil/24h
- 2 cg de gardénal/24h
- 1 g de chlorure de potassium/24h

Elle est revue ensuite très régulièrement.

- le 9.12.61 (soit 2 mois après le début du traitement)

pour la première fois le rythme est entre 60 et 70

à L'E.C.G. le rythme est en majorité sinusal avec quelques lambeaux de rythme ectopique

l'analyse de l'E.C.G. est la suivante

. rythme sinusal entre 50 et 60

. P + en D1 D2 D3 VL VF V1 à V6 - en VR
inférieur à 2 mm de Ht
de 8/100 de seconde au maximum
un peu bifide en D1

. QRS a un axe à + 15°
long de 4 à 6/100
R en D1 D2 de 15 mm de haut
RS en V2 R = S = 15 mm

. T est positif dans toutes les dérivations
sauf VR et V3R
- + en V1
un peu haut et symétrique en D1 D2
7 mm

la digitaline est alors légèrement diminuée (XVI gouttes/semaine).

. Cet état persiste jusqu'à la fin de 1961, le volume cardiaque est peu changé

rapport C/T 0.64

. A partir de cette date (l'enfant a été vue la dernière fois le 4.9.65), le rythme cardiaque redevient plus pathologique.

Tantôt l'E.C.G. montre un rythme sinusal, tantôt un rythme ectopique, souvent il existe les deux rythmes, le rythme ectopique n'étant presque jamais supérieur à 170, le rythme sinusal inférieur à 70.

- l'état général est bon; le 4.9.65 14kg800, 1m03 pour 5 ans 3 mois
- quelques épisodes grippaux ont été notés
- le foie est de volume normal; pas d'oedème, pas de cyanose, pas de dyspnée
- le petit souffle protosystolique persiste
- le volume cardiaque a lentement régressé pour être depuis 2 ans à la limite supérieure de la normale avec un débord gauche un peu accentué avec un rapport à 0.53 sur le cliché du 4.9.65.

Tachycardie supraventriculaire caudale soutenue puis récurrente illustrant bien le passage de l'une à l'autre forme découverte chez une fillette de 6 mois 1/2, à l'occasion d'un tableau d'insuffisance cardiaque modérée; pas de poussée depuis; pas de complications; suivie depuis 5 ans actuellement alternance de rythme ectopique et sinusal; coeur à la limite supérieure de la normale

seul traitement esayé digitaline et serpasil

- l'analyse de l'E.C.G. est peu différente de celle du début
- le traitement poursuivi consiste en

digitaline III gouttes 6 jours sur 7
serpasil 1/10 mg/24h.

oOo

ROU... Alain, né le 29.6.50 - OBS. N° 10

- 1er enfant; père 28 ans, mère 27 ans B.P.
- 1 frère 7 ans B.P.
- 1 fausse couche
- grossesse et accouchement normaux
- angine fréquente
- oreillons en 1958, amygdalectomie cette même année.

Découverte de la tachycardie en décembre 1959, 9 ans 1/2 lors d'un examen systématique scolaire. A noter que quelques jours auparavant l'enfant avait eu une perte de connaissance au réveil, ayant duré 4 à 5 minutes avec perte d'urine

Alain est adressé en consultation à Mr CARLOTTI, le 23.3.60

- à la radio le coeur est légèrement augmenté de volume avec un débord droit notable
- l'E.C.G. est analysé comme suit :
- rythme à 160 régulier sur tout le tracé
- P'R = 0.16 sec. avec P' accolée à T
- onde P' brève 0,04 sec.
  pointue
  amplitude normale 2 mm en D2
  (+) en D1 D2 D3 VL VF
  (-) en VR
  (+) de V1 à V6
- AP' = environ 60°
- S1Q3

  position électrique verticale
  Axe à 60° - durée QRS 6/100 sec.
  SV1 : 13 SV2 = 22 SV3 = 27 mm
  qRs en V4 avec q = 3 R = 23; s = 6 mm
  quelques aberrations ventriculaires lors de certains complexes prématurés

  AT : 30°
  T (-) en V1 (+) ensuite.

= Tachycardie auriculaire supérieure

Bloc auriculoventriculaire du 1er degré

- L'état général est bon; pas de signe fonctionnel
- Une deuxième perte de connaissance le 14.5.60 motive une nouvelle consultation le 18.5.60

. le coeur semble un peu plus gros que la 1ère fois
V1 V2

. l'E.C.G. montre toujours une tachycardie à 140 auriculaire supérieur
P' est soit séparée de T. soit uni à ce dernier

L'hospitalisation est alors décidée dans le service de Mr SOULIE le 18.5.60 (au 12.6.60)

. l'état général est bon

. le coeur est un peu augmenté de volume; le débord droit semble correspondre à une grosse oreillette droite

. l'E.C.G. montre une tachycardie auriculaire supérieure à 140 d'aspect identique à celui décrit plus haut

. divers examens complémentaires sont effectués
N et FS 4.700.000 G.R.
5.800.000 G.B. 55 % poly 4 % eosino

. VS 12

. hémoculture (-)

. ASO 320 unités

- sous digitaline (X à XV gouttes/24h soit 200 à 600 g/24h) pendant 1 mois le rythme ectopique tend à persister tout en se ralentissant faiblement (120-130); il apparaît une accentuation du bloc qui devient du 2e degré finalement lambeaux de rythme sinusal, le foyer ectopique se manifestant sous forme de bigéminisme auriculaire et de salves de tachycardie auriculaire avec bloc AV variable 1 et 2e degré.

L'enfant est ensuite adressé au Château des Côtes, où il restera du 14.6.60 au 13.8.60

. l'examen d'entré note :

. un bel enfant de 10 ans de 28 kg 700 pour 1m29

. à l'auscultation, le rythme est régulier entre 90 et 100.
le premier bruit est presque inaudible (P'R long)

. le reste de l'examen clinique est normal

. à la radio le coeur est de volume normal, mais le débord droit est notable

. les divers examens complémentaires sont normaux

VS 10 - 25

ASO 400 U

N et FS 4.120.000 G.R.
6.700 G.B. 90 % PN

- l'E.C.G. du 16.6.60 est interprété comme suit :

- rythme auriculaire sup. à 140
- onde P' (+) en D1 D2 D3 avec AP = 60
- onde P de durée brève = 0.06 en D2
  de morphologie monophasique avec léger crochetage initial
- allongement de l'espace P'R à 0.18 0.19 avec petite variabilité de l'espace P'R, de 0.01 à 0.02 de façon irrégulière, tous les 2 à 8 complexes.
- une onde P' demeure bloquée
- De temps à autre, l'onde P' est suivie d'un complexe QRS aberrant à peine prolongé, de morphologie de bloc de branche droite avec QRS à 0.10 sec.
- Par moment P' et T'se chevauchent
- par moment pause du foyer ectopique sans reprise sinusale immédiate
- ventriculogramme AQRS = 60°
  position électrique verticale
  SVI = 14
  RV6 = 22

la conclusion est la suivante :

- tachycardie auriculaire supérieure
- bloc auriculo ventriculaire du second degré avec seulement pause ventriculaire sporadique
- intermittence du foyer auriculaire ectopique
- aberration ventriculaire à type de bloc de branche droite sporadique
- pas de signe de surcharge ventriculaire

plusieurs traitements sont alors essayés :

1 - la digitaline + serpasil (du 16.6.60 au 26.6.60)
Acylanide 1/2 c + Serpasil 0.30

- on voit apparaître alors une commande sinusale, mais le rythme ventriculaire est très irrégulier : 60 à 140

" se succèdent sans ordre, le rythme sinusal, les extrasystoles auriculaires sporadiques, les extrasystoles auriculaires en salves, des salves de tachycardie auriculaire "

2 - la quinidine seule du 29.6.60 au 20.7.60
(0,80 -- 1,50 gr de quinicardine puis d'hydroquinidine répartis sur toute la journée)

- on obtient un ralentissement très net de la fréquence, avec soit un rythme sinusal à 80 - 90, soit un rythme ectopique lent à 110-120; les deux rythmes étant constatés avec une égale fréquence dans la journée

3 - un essai avec l'aleudrine suivant la digitaline
(1 c/24h)

- se solde par une tachycardie ectopique régulière à 160, pendant toute la journée

4 - l'association hydroquinidine 1;20 g + acylanide 1/2 c
(21.7.60 au 12.8.60)

- obtiennent les mêmes effets que l'hydroquinidine seule avec toutefois la maitien plus prolongé du rythme sinusal.

A noter deux faits :

- sous cette dernière association le 6.8.60, flutter auriculaire transitoire, durant quelques heures

- un traitement par la piperazine, pour oxyurose pendant quelques jours, conduit ou coïncide avec un rythme ectopique plus soutenu.

L'enfant sort le 12.8.60 à la demande de sa famille.

En conclusion :

Tachycardie ectopique supraventriculaire céphalique découverte au cours d'un examensystématique chez un garçon de 9 ans 1/2, forme suivie pendant 4 mois : la digitaline, l'acylanide, l'hydroquinidine sont capables d'obtenir le rythme sinusal mais non de la maintenir.

oOo

MOL... Rose Marie - OBS. N° 11

- L'enfant est hospitalisée pour la première fois à l'âge de 3 ans chez Mr MATHIVAT le 30.9.63 pour une tachycardie prolongée

. Les antécédents sont normaux jusque l'âge de 1 an

La grossesse et l'accouchement sont normaux

Le développement psychomoteur et staturo-pondéral sont normaux.

. Vers l'âge de 1 an, l'attention est attirée par

- des douleurs abdominales
- des vomissements
- une dyspnée.

L'enfant est alors hospitalisée à Valence (Espagne) où l'on découvre la tachycardie; l'enfant sera hospitalisée semble-t-il, plusieurs fois. Nous n'avons aucun renseignement sur cette hospitalisation; quelque temps avant son arrivée en France, l'enfant subit un cathétérisme intra-cardiaque; celui-ci aurait été normal.

1ère hospitalisation dans le service de Mr MATHIVAT du 30.9.63 au 14.10.63

- l'examen clinique est pratiquement normal
- la tachycardie est isolée, il n'existe aucun signe infectieux ni respiratoire
- le rythme est à 140 - 145 se ralentissant lorsque l'enfant dort ou sous anesthésie générale, le foyer ectopique conservant la commande.

Le traitement entrepris est le suivant :

- d'abord la digitaline : 1/2 suppositoire/24h.
  le 30.9.63
- puis le 1.10.63

choc électrique par décharge de condensateur, sous anesthésie générale

- le 1er choc sous 1500 volts
  le 2e choc sous 2500 volts
  le 3e choc sous 3500 volts.

La tachycardie est réduite pendant 5 secondes, lors du troisième choc, mais se reproduit ensuite

. Du 1 au 5.10.63

Hydroquinidine 1/2 c/24h échec

. le 5.10.63

sous anesthésie générale, injection de 10 mg d'Ajmaline IV : la réduction est obtenue pendant 4 heures, puis le rythme ectopique prend à nouveau la commande

on essaie ensuite

l'hydroquinidine 2 comp./24h/4 jours puis 4/24h, ce qui entraîne la réduction du foyer

ce traitement est maintenu jusqu'à sa sortie, le 14.10.63

Les doses ayant été baissées à 1 1/2 c/24h la rechute survient tandis qu'apparaissent :

. une altération de l'E.C., avec amaigrissement, asthénie, anorexie
. des signes fonctionnels, dyspnée pour un effort minime, "squatting".

L'enfant est donc hospitalisé à nouveau deux fois durant le mois de janvier 1964

l'examen d'entrée note que :

. l'enfant est abattue, indifférente à ce qui l'entoure
. cyanosée
. polypnée superficielle
. le pouls est à 160
. la TA à 7/3
. les pouls fémoraux sont normalement perçus
. les bruits du coeur sont normaux
. pas de galop pas de souffle
. l'auscultation pulmonaire est normale
. le foie n'est pas augmenté de volume
. le volume cardiaque est augmenté V2 - V3

Le traitement institué alors sera :

hydroquinidine 2 c puis 4c/24h

sous cette dose le retour au rythme sinusal est obtenu, tandis que les signes fonctionnels et généraux s'amendent. Lorsque l'on baisse la dose à 3c/24h le rythme ectopique apparaît avec un rythme à 160.

pour maintenir le sinus lors du premier trimestre 1964, on doit augmenter la dose à 5 puis 7 comprimés d'hydroquinidine par 24h

la réduction définitive n'est obtenue sous cette dose qu'en novembre I964.

cette thérapeutique sera poursuivie tout le début de l'année 1965

lors de l'été 1965, la dose de quinidine est progressivement diminuée; fin 1965 l'enfant est bien; le traitement est interrompu, le rythme reste sinusal.

Nous n'avons pu analyser que des tracés partiels, le dossier ayant été prêté et égaré.

1 - Le foyer ectopique

l'analyse sur D1 D2 D3 montre une tachycardie à 160

- P' est négatif en D1 (2mm)
  positif en D2 (1mm)
  " en D3 (4mm)
  bifide en D2 D3 avec un premier sommet + élevé, haut de 4 mm en D3, long de 8/100, faisant évoquer une hypertrophie auriculaire droite

  son axe doit se situer vers 120° - 140°

- P'R est de 14/100
- QRS est de durée sensiblement normal

  son axe est situé vers - 10° - 20°; avec un léger crochetage de la branche descendante de R en D3

  ST et T sont isoélectriques

  donc le foyer est auriculaire supérieur "céphalique"

2 - lorsque le tracé est sinusal , le rythme est à 80

P est (+) en D1 D2 D3, V2 V4 V6

élargi particulièrement en D2 (10/100 sec) ample (5 mm en D2)

crochetée, à 2me sommet très ample, évoquant une hypertrophie auriculaire plutôt gauche

PR est à 12/100

QRS est de durée normale avec un petit crochetage de R en D3 l'axe est à peu près le même que lorsque le rythme est ectopique vers - 20°

l'amplitude de R est augmentée en V2 (17 mm). Elle est de 25mm en V4 avec SV4 = 22 mm, R/S/ en V4

T est normale.

En conclusion :

Tachycardie ectopique céphalique ayant débuté à un an (avec poussées d'I.C. signes mineurs) ayant duré de 1 à 3 ans 1/2, en sinus depuis 1 an (dernier examen fin 1965). Traitement supprimé depuis 3 mois lors du dernier examen.

- la digitaline, essayée très peu de temps (1 dose forte unique est sans effet
- l'ajmaline, en 1 dose forte unique obtient une réduction de plusieurs minutes
- l'hydroquinidine obtient une réduction totale (Tt pendant 1 an 1/2) persistant 3 mois après son arrêt
- le choc électrique par décharge de condensateur reste sans effet.

oOo

HUB... Christian, né le 15.7.1955 - OBS. N° 12

L'enfant est hospitalisé le 11 Août 1965 chez Mr NOUAILLE, adressé par la colonie de vacances d'Evreux pour épisode fébrile accompagné de vomissements

- Les antécédents : ils seront précisés grâce au Docteur BEAUVAIS du Centre hospitalier d'Haguenau. Plusieurs hospitalisations à Strasbourg dans les années précédentes, la première remontant au 23.2.62 pour "myocardite d'origine non connue" avec :

rythme du sinus coronaire

tachycardie

signes d'insuffisance cardiaque et gros coeur ayant "relativement bien réagi à la Cedilanide".

- L'examen à l'entrée le 11.8.65 est le suivant :

10 ans, 26 kg

enfant fatigué, un peu dyspnéique, sans cyanose tachycardie à 130 - 140

petit souffle systolique 1/6 endapexien, irradiant peu aucun signe périphérique d'I.C.

- le foie déborde à peine le rebord costal
- la rate n'est pas palpable
- il n'y a pas d'eodème

- l'hyperthermie à 39° est expliquée par une angine érythémato-pultacée
- sous pénicilline 1 million en I.M. en 24h la température tombe à 37° et s'y maintient; le traitement sera poursuivi 10 jours
- la radio du thorax montre :
  - une transparence pulmonaire normale
  - un gros coeur globuleux V2-V3 sans débord droit avec arc inférieur gauche convexe
- la N et FS : 4.095.000 G.R.
  20.000 G.B. avec 92 % polynucléaires

- 3 hémocultures pratiquées le 1er jour de l'hospitalisation sont négatives

- les ASO à 125 U

  la CRP (-) les mucoprotéines : 5,5 mg %

  la fibrine 5 g

  l'électrophorèse est normale

  le compte d'Addis aussi

- l'E.C.G. du 12.8.65 est le suivant :

  - rythme ventriculaire est auriculaire à 130
  - espace PR constant à 18/100
  - P' ectopique à (-) 80°

    (-+) en D1 - 1 mn - 8/100 sec.
    (-) en D2 - 2 mn - 6/100
    (-) en D3 - 3 "
    (+) en VR + 2 "
    (+) en VL + 2 un peu élargi 8/100
    (-) en VF - 2 1/2
    (-) dans toutes les précordiales

- QRS axe à + 30°
  6/100 sec en D1 D2 VL VF, Sokolow à 72 en V2 V6

- T est inversé en D1 D2 D3 VF, V4 à V7,
  Di 0,04 sec en V6

- donc rythme ectopique caudale
  sans signe d'hypertrophie auriculaire
  avec bloc du 1er degré
  trouble diffus de la repolarisation ventriculaire
  et H.V.G.

L'enfant est mis à la coragoxine : 3c 1/2 pendant 6 jours puis 2c 1/2 soit 437 µg pour 26 kg
16 µg 5/Kg/24h

le rythme se ralentit à 120 puis 110

le foyer ectopique conservant la commande pendant 3 jours, l'espace P'R est alors à 20/100

le 4e jour, le 16.8.65 le rythme descend à 90 sans extrasystole, sans blocage, le foyer sinusal reprend la commande

avec un axe de P à 60°

il n'existe pas de signe d'hypertrophie auriculaire,

T est aplati en D1 (+) en D2, D3, VL, VF et de V1 à V4, (- +)
en V5 V6

Indice de Sokolow + est à 60 (V2 - V6)

le 8e jour, alors que l'état général est bon apparaît un bigéminisme ventriculaire.

on arrête alors tout traitement digitalique

le 9e jour, le rythme reste sinusal, sans extrasystole

le 10e jour, le foyer ectopique reprend la commande

Devant ce rythme bigéminé la tentative de réduction est abandonnée. L'enfant est rendu à ses parents.

L'enfant est revu en décembre 1965 par Mr BEAUVAIS,

il conserve : son gros coeur
sa tachycardie modérée
son rythme ectopique

une nouvelle hospitalisation est envisagée.

Tachycardie caudale décelée chez un enfant de 10 ans, plusieurs poussées d'insuffisance cardiaque dans le passé (1962 - 65)
rythme relativement lent 130
gros coeur V2 - V3
tentative de réduction par la coragoxine à doses modestes rythme bigéminé = arrêt du traitement.

Note au moment de l'impression :

l'enfant est à nouveau hospitalisé au Château des Côtes ... plusieurs particularités doivent peut-être faire classer cette forme à part).

oOo

HEB... Jean-François, né le 14.4.63 - OBS. N° 13

Antécédents familiaux

Mère 30 ans B.P.

Père 30 ans B.P.

1 frère de 2 ans B.P.

Antécédents personnels

grossesse : appendicectomie au 1er mois, ensuite celle-ci se poursuit normalement

accouchement normal à terme : n'est pas cyanosé, crit de suite

P.N. = 3.050 g.

B.P. jusqu'au 4e mois

au 4e mois la maman constate que lors de certains biberons le bébé semble s'essoufler

au niveau du cou, les battements cardiaques sont très rapides, ceci ne dure que quelques secondes

au 5e mois, la dyspnée s'accentuant, l'enfant refusant de plus en plus ses biberons, un médecin appelé en consultation conseille l'hospitalisation.

J.F. est alors hospitalisé du 21.9.63 au 14.10.63 à Toulouse dans le service de Mr BARDIER.

L'examen clinique est strictement normal; il n'existe aucun signe d'I.C., le foie est de volume normal, seul le pouls est accéléré

à la radio, le coeur est de volume normal

l'E.C.G. montre les mêmes anomalies que celles qui seront constatées à l'hôpital Bicêtre à Paris

- un premier essai thérapeutique : administration de Cedilamide I.V. (400 µg pour 7kg/24h soit presque 60 µg/Kg/24h) n'est pas satisfaisant puisque le rythme ventriculaire s'accélère à 260 et qu'apparaissent des signes d'intolérance

- un second essai, l'ajmaline IV (doses non précisées) n'est pas plus efficace

- un troisième essai thérapeutique portant sur plusieurs jours : ajmaline per os, ralentit le rythme à 160 - 190 mais l'E.C.G. conserve le même aspect

Devant l'échec de ces thérapeutiques, l'enfant est adressé à l'hôpital Bicêtre, service de Mr NOUAILLE, où il est admis le 15.10.63.

Il y fera 2 séjours entre octobre 63 et le 11 janvier 64, date à laquelle les parents reprennent leur enfant.

L'examen clinique est normal; c'est un beau nourrisson de 6 mois qui pèse 7 kg 200, non cyanosé, non polypnéique.
En dehors des battements cardiaques trop rapides, l'auscultation est normale : il n'existe pas de souffle

- le foie n'est pas perçu
- la T.A. est à 7
- la radiographie thoracique montre un coeur de volume sensiblement normal
- les dosages d'urée, de CALCEMIE sont normaux
- la N et FS. 8.000 G.B. avec 30 % de polynucléaires
  4.340.000 G.R.
- l'E.C.G. est très particulier

tachycardie inhabituelle puisque le rythme auriculaire est plus lent que le rythme ventriculaire :

un rythme ventriculaire à 240 pour un rythme auriculaire à 170.

- les ondes P sont : (+) en D1 3mm et 8/100 sec sommet tendant à être rectangulaire"
  (+) en D2 4 mm et 10/100 en "ogive", pointue
  (?) en D3
  (-) en VR 4 mm et 8/100 sec
  (?) en VL
  (+) en VF 2 mm1/2 et 6/100

  soit un ÂP vers 60°
- le complexe ventriculaire

  RS en D1, QS en D3, R = S en VL

  R en D1 et VF

  ÂQRS est vers 60°

R S en V2, RS en V3 V4 avec R S, onde R en V2 de 34 mm

T est difficile à apprécier peu ample

(+) en D1 D2 D3

(-) dans les précordiales droites
(+) en précordiales gauches sans HVG.

Conclusions E.C.G. :

A - le trouble du rythme :

Il existe :

1 - Une dissociation A.V. comme en témoigne un rythme ventriculaire plus rapide que le rythme auriculaire;

2 - Il n'y a pas d'aberration majeure du complexe ventriculaire, donc le foyer assurant la commande du ventricule est situé au dessus de la bifurcation du faisceau de His, dans le tronc commun, le noeud A.V. ou l'oreillette;

3 - Les incitations de ce foyer si elles entraînent les ventricules ne parviennent pas à activer les oreillettes qui demeurent sous commande sinusale (onde P normale).
Il faut donc admettre l'existence d'une conduction unidirectionnelle : la conduction a lieu vers les ventricules mais non vers les oreillettes.

4 - Quant au siège du foyer ectopique on hésite entre une origine ventriculaire septale haute et une origine auriculaire basse ou nodale avec bloc de conduction rétrograde.

Donc tachycardie ectopique ventriculaire septale ou supraventriculaire avec bloc complet rétrograde

B - Signes associés :

HAD et HVD ? (voir table pour HVD RV2 = 34 mm)

- Pour réduire cette tachycardie :

à deux reprises, une "full digitalisation" est essayé :
douze gouttes de digitaline,

(soit 240 µg/24h pour 7kg500, soit 35 µg/kg) le 1er jour, puis 6 gouttes/24h 120 µg/24h pendant une période prolongée.

- on obtient un ralentissement du rythme ventriculaire à 140, tandis que le rythme auriculaire descend jusqu'à 90. Mais à aucun moment le rythme sinusal n'est obtenu et une intolérance digestive nette, sans signe d'intoxication électrique oblige à interrompre ce traitement :

Après arrêt de tout traitement pendant plusieurs jours, on essaye à nouveau la digitaline II gouttes/24h, associée à la réserpine 2/10 mg/24h, le rythme ventriculaire se stabilise vers 160 150/m, tandis que le rythme auriculaire reste à 100/m environ.

Un choc électrique envisagé un instant est repoussé par le Pr. BOUVRAIN et le Dr SLAMA devant l'excellente tolérance.

Aucune nouvelle thérapeutique ne put être entreprise, les parents accusant les médecins de vouloir intoxiquer leur enfant et retirant celui-ci du milieu hospitalier.

Tachycardie soutenue découverte chez un nourrisson de 5 mois : forme très particulière interprétée comme une tachycardie ectopique ventriculaire septale ou supraventriculaire avec bloc complet rétrograde, résistante à la thérapeutique, bien supportée, observée pendant plus de 4 mois.

(Note au moment de l'impression
un malade ayant le même type d'E.C.G. est actuellement hospitalisée au Château des Côtes).

oOo

LEV... Claude, 9 ans - OBS. N° 14

Antécédents familiaux :

Père 35 ans : asthmatique

Mère 31 ans : bien portante, tempérament émotif

Fratrie : 8 ans, 5 ans B.P.

Antécédents personnels :

- dépression nerveuse maternelle pendant la grossesse, mais ni maladie, ni prise médicamenteuse
- Accouchement normal P.N. 2 Kg 400 - 50 cm
- Maladies infantiles banales : varicelle, rougeole, otites, bronchites.
- Maladie migraineuse vraie
- Accident de voiture sans gravité en juillet 1959
- Cuti (-) en sept. 65.

Histoire de la maladie :

- Juillet 1963 :

A l'âge de 7 ans 1/2 des battements rapides des vaisseaux du cou, le rythme étant entre 170 et 220, attirent l'attention des parents. L'enfant est amené à Mr FEVRE de Nancy. D'après l'E.C.G. du 22.8.63, on conclut à une tachycardie sinusale à 175 avec des ondes P amples en D1 et VL (en fait la confrontation avec les électro actuels montre que ce rythme correspond certainement à l'existence d'un foyer ectopique. Axe de QRS est à - 30°.

- l'enfant est alors hospitalisée à Nancy :

le traitement digitalique diminue la fréquence cardiaque qui reste pourtant supérieure à la normale (avec une dose de l'ordre de 10 gouttes par jour) ... le traitement n'est pas poursuivi, devant un bigéminisme, une intolérance digestive et surtout la sortie de l'enfant sur la demande de ses parents. Les examens complémentaires avaient alors éliminé une cardiopathie congénitale, ou l'origine rhumatismale de l'affection.

- de Novembre 1963 à Août 1964

l'enfant suit un traitement homéopathique en Suisse, sans résultat très spectaculaire, le rythme cardiaque restant supérieur à 100, inférieur à 150.

- en Août 1964

spontanément, nouvelle accélération du rythme cardiaque aux alentours de 200, puis retour progressif, sans traitement aux rythmes antérieurs (120-150)

- en Mai 1965

nouvelle poussée de tachycardie plus rapide où un traumatisme abdominal est incriminé

Nouvelle hospitalisation à Nancy

Tableau d'insuffisance cardiaque avec gros foie, oedème pulmonaire et cardiomégalie.

Sous digitaline, diurétiques et bromésérine, la défaillance cardiaque régresse, le rythme cardiaque se stabilise à 90, 100, mais de nouveaux signes d'intolérance (maux de tête, vomissements) font interrompre le traitement.

"Le coeur reste fortement augmenté de volume avec importante saillie de l'arc ventriculaire gauche et de l'oreillette gauche".

Le test à l'iode 131 est dans les limites de la normale, le scintillogramme montre une glande thyroïde de siège et de volume normal.

La poussée d'insuffisance cardiaque jugulée, l'état général reste précaire.

L'enfant est hospitalisée alors le 20.9.65 chez MrNOUAILLE à Bicêtre puis rapidement au Château des Côtes le 29.9.65.
où elle y restera pendant 4 mois.

L'examen clinique montre :

- une filette de 9 ans 1/2, pesant 19 kg pour 1 m 25, donc très maigre
- l'examen physique est normal, en particulier le foie est de volume normal, l'auscultation est normale. Les manoeuvres classiques ne modifient pas le rythme cardiaque. La T.A. est à 11/6.
- la radio thoracique montre un gros coeur avec débord droit modéré, un arc moyen rectiligne, presque aligné sur l'A.I.G., un arc inférieur gauche

très allongé et convexe, une pointe plongeante et arrondie. Le CTR est de 66 %; en OAG grosse saillie postérieure de la masse ventriculaire; pas de gros V.D. net; légère saillie auriculaire droite; en OAD : après baryte, légère déviation du ruban baryté : au total un gros coeur (V3) dominé par un gros ventricule gauche.

L'E.C.G.

Le coeur reste sous la commande ectopique pour une fréquence ventriculaire allant de 110 - 130 (il existe alors un bloc 2/1 ou 3/2) la fréquence auriculaire est 220 - 240. Le foyer auriculaire se ralentit au maximum à 150, le jour et à 120 - 130 spontanément durant le sommeil.

L'onde P' a un axe à - 30°. Elle est ample, crochetée en D1, à deuxième sommet ample, atteignant presque 3 mm (+ -) à prédominance de positivité en V1, atteignant 2 mm pour la partie positive, en dérivations précordiales gauches, l'onde P' est bifide. L'onde P' n'est pas prolongée.

L'espace P'R fait 8/100 lorsque le rythme est à 220 et la conduction 1/1.

Le ventriculogramme

q 1S3

- position électrique horizontale
- $\hat{A}$QRS à - 15°
- rS en V1 V2 avec r/S en V1 : 8/20 r/S, en V2 14/38;
- grand complexe RS en V3 avec R + S = 65 mm
- RV5 35 mm
- qRS en V5 R + S = 65 mm
- qRS en V6

  SV1 + RV5 = 55

  SV1 + RV6 = 68

  déflexion intensicoïde en V6 : 4/100

Repolarisation ventriculaire $\hat{A}$T vers 60° avec ondes T bas voltées donc déviation axiale gauche avec HVG importante, altération de la repolarisation ventriculaire de type digitalique.

Divers examens complémentaires sont pratiqués :

- cuti(-)
- N et F.S. : 5.340.000 G.R.
  9.800 G.B. 70 % PN

- VS = 5 puis 14/30
  ASO 100 puis 160
- urée sanguine 0.39
- compte d'Addis : 700 hématies
  2.400 leucocytes/minute
- recherche de streptocoque hémolytique négative
- CRP -
- mucoprotéines 5 mg
- Réaction de Paul et Bunnel négative
- recherche virale

  grippe A B D -
  ornithose, psittacose -
  A P C -

Evolution :

Quelques heures après son arrivée au Château des Côtes, alors que le rythme d'arrivée était d'environ 140 - 150; au moment du départ des parents, un accès de tachycardie à 220/240, correspondant à l'activité du foyer ectopique avec réponse 1/1.

La digitalisation à la dose de 70 µg/kg/24h de digoxine obtient en 8 h un rythme ventriculaire à 95 par bloc 2/1, tendant à un bloc 3/1 la dose étant descendue à 30 µg/kg le 2e jour.

Le 17.10.65 soit 18 jours après le début du traitement digitalique poursuivi à même dose, passage intermittent en rythme sinusal.

L'analyse E.C.G. d'un tracé sinusal montre :

que P est nettement différent de P'
$\hat{A}P = 45°$
monophasique, de durée normale, d'amplitude normale

PR est environ a 14/100
le ventriculogramme est peu différent
AT est entre 45 et 60°, avec des ondes relativement peu voltées négatives de V1 à V8.

Le traitement par la digoxine est poursuivi 1 mois et 5 jours. Sous ce traitement, le rythme cardiaque reste aux alentours de 90 - 110, le plus souvent par bloc 2/1 ou 3/1 parfois quelques lambeaux sinusaux.

L'état général se restaure rapidement, l'enfant prend 2 kg.

Le volume cardiaque diminue franchement CTR 56 contre 66 %.

Le 4.11.65, soit 1 mois 5 jours après le début du séjour, on essaie de régulariser le rythme par la QUINIDINE = CARDIOQUINE

Cardioquine 3 comprimés + digoxine 375 µg, le premier jour

Cardioquine seule 4 comprimés/ 1jour

6 comprimés/ 1 jour

On obtient le rythme sinusal mais de façon temporaire; il persiste de nombreux accès de tachycardie ectopique avec parfois même une conduction AV 1/1

- à noter que sous ce traitement par moment le foyer ectopique se ralentit jusqu'à 120 avec conduction 1/1

On reprend l'association Cardioquine 4 comprimés + Digoxine 250 µg/ 24h, le lendemain 437 µg/24h.

Comme on n'arrive pas à évincer complètement l'activité du foyer ectopique, on préfère reprendre la digitalisation seule qui, en maintenant un bloc 2 ou 3/1, freine efficacement le rythme ventriculaire et donne un résultat satisfaisant.

2 jours après, le 9.11.65, devant des migraines récidivantes avec vomissements, on ajoute 1 comprimé de DESERNIL/24h

- le premier jour, la tachycardie s'abaisse à 72 par bloc 2/1
- le 2e jour, on a deux surprises :
  - le rythme est sinusal
  - il existe une arythmie sinusale importante alternant avec des aspects de blocage du sinus et un rythme nodal lent de substitution.

Pensant que ces aspects correspondent probablement à une trop forte imprégnation digitalique, révélée seulement au moment du retour en rythme sinusal, la dose de DIGOXINE est abaissée le deuxième jour à 250 µg, puis arrêtée

Du 10 au 14.11.65, sous DESERNIL seul, le rythme reste sinusal, nuit et jour même après épreuve d'effort; les signes de trop forte imprégnation digitalique disparaissent.

Le 14.11.65 on décide de laisser l'enfant sous un traitement de fond associant :

DIGOXINE 437 µg/24h, soit 17.5 µg/kg/24h;
les 2/3 le matin, 1/3 le soir

DESERNIL ou

METHYSERGIDE 1/2 comprimé 1 jour sur 2

SERPASIL 1/10mg 1 comprimé 1 jour sur 2.

Sous ce traitement qui sera poursuivi jusqu'à sa sortie le 11.1.66, et après celle-ci, l'enfant reste en excellent état général, prend 6 kg en 4 mois.

le rythme reste sinusal, même à l'effort. Les signes E.C.G. d'H.V.G. disparaissent; la repolarisation ventriculaire est encore altérée (traitement digitalique)

le volume cardiaque reste stable (CTR 56 %) ce qui pour un coeur en position demi couchée, correspond à un coeur modérément augmenté V1/V2 qui sera proche de la normale le 8.4.66, avec rythme toujours sinusal, E.C.G. par ailleurs normal.

En conclusion :

Tachycardie supraventriculaire durable apparue à l'âge de 7 ans 1/2 - 2 ans d'évolution presque spontanée, poussée de défaillance cardiaque, importante cardiomégalie. Le foyer ectopique a un axe à - 30° près de l'axe normal de P mais très différent de celui-ci 45°.

La digoxine a permis :

- un relentissement du foyer ectopique
- une diminution du volume cardiaque
- une amélioration importante de l'état général

le passage en sinus a par contre été intermittent.

La Quinidine a restauré un rythme sinusal mais alors que la digoxine avait déjà agi : il n'a pu maintenir longtemps de rythme sinusal -

- a été moins efficace que la digoxine sur la fréquence ventriculaire.

Coïncidence ou efficacité réelle : l'association digoxine et désernil restaure de façon définitive le rythme sinusal.

Le rôle du Désernil ou Méthysergide est à préciser dans des observations ultérieures. Il semble pouvoir être prescrit sans inconvénient.

Le sinus est obtenu depuis le 14.11.66.

Suivie en sinus 5 mois.

oOo

ENO... Donald, 12 ans - Obs. N° 15

Antécédents :

Mère : B.P.

Père : aurait un ulcère d'estomac

Fratrie : 7 frères et soeurs de 17 à 6 ans, tous B.P.

- a eu varicelle, coqueluche, oreillons
- a comme vaccination : B.C.G. et antipoliomélytique

Début :

Le 9.1.64 : douleurs épigastriques et des 2 hypocondres état nauséeux

Le 10 : apparition de la dyspnée

Le 11 : la dyspnée s'accentue

Le 12 : l'état s'aggrave : pâleur, agitation, insomnie, dyspnée, vomissements, douleurs abdominales.

Le 13 : la température s'élève à 39°

L'enfant est alors hospitalisé à Evreux chez Mr FEFTER.
Il y restera jusqu'au 24.2.64

Examen à l'entrée :

- enfant fatigué
- T. à 37°2. TA à 7-5
- rythme à 208
- hépatomégalie douloureuse débordant de 6 cm le rebord costal
- pas d'oedème périphérique
- à la radio : gros coeur (V3) globuleux, à bords "comme tracés au compas", symétrique, par rapport au sternum.
- à l'E.C.G. :

Tachycardie supraventriculaire à 170 sans onde P bien analysable

- lorsque le rythme est à 80, il existe un bloc 2/1
- l'onde P' est : (positive en D1 - D2
  (D3 - VF
  axe à 60° (
  (négative en VR
  ((-+) en VL

La réduction est tentée par la Cédilanide (2ml) puis (4ml), la Néosynéphrine; mais si l'on obtient un ralentissement initial vers 80, ensuite le rythme est très variable entre 75 et 150. Le foie atteint 8 cm le troisième jour de l'évolution pour diminuer légèrement de volume ensuite.

Devant l'échec relatif du traitement on décide de confier l'enfant au service de Mr MALLET

Il sera hospitalisé dans le service de Mr MALLET du 24.2.65 au 27.3.65

Examen à l'entrée le 24.2.65 :

- ni dyspnée, ni cyanose
- pas de fièvre
- pas d'oedème superficiel
- le foie déborde largement le rebord costal atteignant presque l'ombilic 6 cm
- le pouls est à 190, bien frappé
- la T.A. à 9/7
- il n'y a pas de souffle cardiaque audible mais des râles fins aux 2 bases pulmonaires
- aucun signe d'hyperthyroïdie
- on note une peau sèche icthyosique

Le cliché thoracique

montre un gros coeur globuleux (V3) augmenté de volume de façon globale, battant bien.

l'E.C.G.

montre un rythme supraventriculaire à 190 (cf plus loin)

divers examens complémentaires :

VS = 2 mm

ASO 320 unités

recherche de cellules LE (-) à deux reprises

fibrine 2.5 g

G.R. 4.300.000

leucocyte 13.000

électrophorèse : négative

compte d'Addis normal

Créatine Phosphokinase 9

Aldolase 8 UI : chiffres normaux
Test de fixation à l'iode 131 Normal
Dosage des catécholamines N[1]
Recherche de virus dans la gorge, les selles négatives
Coxsakie : négative.

On pense à une tumeur du coeur, à une myocardite virale.

On essaie un traitement associant :

- Cortancyl : 55 mg/24/10 jours; puis à doses décroissantes pendant 25 jours
- Digitaline : 10 gouttes/24h.

Au cours de cette hospitalisation spontanément, dans le courant de la journée, l'enfant reste tachycardique : rythme à 170 - 180; par moment décrochage brutaux. Accès plus sévères à 220 - 230 avec pâleur, nausées, angoisse; ces accès durent plusieurs minutes, voire plusieurs heures, ils fatiguent l'enfant qui les redoute; la nuit le rythme diminue à 120 - 130 soit par ralentissement du foyer ectopique, soit par bloc du 1er degré avec allongement de P'R, soit par bloc 2/1, mais le foyer ectopique garde la commande.

Le bloc 2/1 est obtenu vers la fin du séjour pendant de longues heures.

Le volume cardiaque régresse V4 V2, mais comme le trouble persiste, on décide de confier l'enfant à Mr SLAMA dans le service de Mr BOUVRAIN pour choc électrique

L'enfant séjourne dans ce service du 22.3.64 au 24.4.64

Le 1er choc en courant alternatif induit une fibrillation ventriculaire.

Deux nouveaux chocs sont nécessaires pour restaurer un rythme supraventriculaire.

Le traitement digitalique est donc repris :

- DIGITALINE d'abord par voie veineuse puis par la bouche, 20 gouttes par 24h, associée à 4/10 mg de RESERPINE.

Cliniquement, amélioration très nette :
retour de l'appétit, du goût au jeu, du sommeil, disparition du gros foie.

A l'E.C.G. le rythme auriculaire reste aux alentours de 120 avec une réponse ventriculaire tantôt une 1/2, tantôt 1/1 avec quelques rares bouffées d'accélération.

L'analyse des E.C.G. de janvier à mai 64 montre des rythmes variables entre 230 et 60.

Le foyer ectopique garde la commande, la réponse se faisant 1/1 avec allongement de P'R pour un rythme entre 230 et 130, P'R pouvant aller jusqu'à 28/100.

P' est (+) en D1 avec légère négativité initiale, (+) en D2, (+) en D3 entouré de 2 petites négativités, (-) en VR, (- +) à prédominance (+) en VL-VF, de 6/100 sec, ample de 2 mm en D2, (-) en V1 V2 V3, (- +) en V4 V5, (+) en V6. AP = 60°

Lorsque le foyer ectopique approche de 130, apparaît en outre un bloc AV 3/2 ou 2/1

l'axe de QRS est situé vers 80°

pas de troubles de la conduction intraventriculaire

dans les précordiales : rS de V1 à V4
Rs en V5
R en V6

Les signes d'hypertrophie VG notés au début disparaissent ensuite

l'onde T est aplatie en périphérique (-) de V1 à V3
(-+) en V4 V5
à peine (+) en V6

Après un court séjour dans le service de Mr MALLET l'enfant sera ensuite hospitalisé au Château des Côtes du 16.5.64 au 12.12.64 (service du Dr FIDELLE).

La thérapeutique comprendra :
Digitaline puis Digoxine à la dose variant entre 1.000 µg/24h (pour 26 kg) et 750 µg/24h pendant 4 mois, pour descendre à 500 µg/24h les 3 derniers mois.

Sous cette thérapeutique l'état clinique s'améliore, l'enfant pouvant avoir des activités de + en + normales pour son âge (course, jeux).

L'examen clinique reste normal en particulier le foie n'est pas perçu, l'auscultation ne montre aucun souffle.

A la radio, le coeur diminue progressivement de volume CTR 0.59 0.52

Le rythme noctrune se rapproche de 80 et même descend à 60. Le rythme diurne oscille entre 80 et 120.

Les E.C.G. montrent : un ralentissement du foyer ectopique dont la fréquence oscille entre 100 et 120 avec de temps en temps quelques paroxysmes à 150. Ce bloc du deuxième degré est variable, longs fragments de bloc 2/1 avec rythme ventriculaire à 65.

L'enfant sort le 12.12.64 avec comme traitement 750 µg/24 h de DIGOXINE.

Il sera suivi toute l'année 1965 par Mr FEIFFER : le coeur reste un peu accéléré, le foyer ectopique gardant la commande. La tolérance clinique reste excellente, le coeur un peu gros VI.

En conclusion :

Tachycardie ectopique prolongée céphalique découverte chez un garçon de 11 ans à l'occasion de signes de défaillance cardiaque.

Forme très résistante. La corticothérapie est sans effet.
1 choc électrique en courant alternatif produit une fibrillation ventriculaire. Nécessité de deux nouveaux chocs pour rétablir le rythme supraventriculaire.

La digitaline puis la digoxine permettent de réduire les signes d'I.C., mais le foyer ectopique garde la commande même lorsqu'il est lent (à 120). A aucun moment on a pu obtenir un rythme sinusal.

oOo

KRO... Frédérique, née le 11.12.64 - OBS. N° 16

Antécédents :

- Mère 28 ans B.P.
- Père 29 ans B.P.
- petite métrorragie au début de la grossesse, par ailleurs strictement normale
- accouchement à terme, le 11.12.64, sous ocytocique pour contractions utérines insuffisantes : cri immédiat, petite cyanose passagère, PN. 2.300 g, hospitalisation au Centre de Prématuré d'Amiens; élevage normal : l'enfant sort du centre le 22 janvier 1965, âgé de 1 mois et demi.

Le 11 Mars, 1965, 3 mois

2 à 3 malaises associant pâleur et dyspnée; épisode broncho-pulmonaire fébrile avec diarrhée durant quelques jours. Le médecin-traitant remarque alors une tachycardie importante.

Le 29 Mars 1965, 3 mois 1/2

nouvel épisode fébrile, hospitalisation de l'enfant dans le service de Mr PENNEQUIN à St-QUENTIN

on constate :

- une tachycardie à 200 sur laquelle la compression des globes oculaires, du sinus carotidien est sans effet
- un foie nettement augmenté de volume débordant le rebord costal de 4 à 5 cm
- une TA normale aux 4 membres
- à l'E.C.G. : tachycardie supraventriculaire à 210

P' 4 mm en D2
8/100 sec
(+) en D1, D2, D3, VF, V4, V5, V6
(-) en VR
(+ -) égaux en VL, V1, V2, V3
P'R = 0,14 en D2
axe P' = 90°
ÂQRS = 60°
R max en D2 11 mm

précordiales R = S = 9 mm en V3
R = 17 mm en V4 (qRs)
R = 32 mm en V5

- à la radio : le coeur est un peu gros, la vascularisation pulmonaire normale

L'enfant est mise à la digitaline

VI gouttes soit 120 µg le 29.3. pour 30/kg
III " " 60 µg le 30.3.
II " " 45 µg le 1.4
I " " 20 µg le 2.4

Sous l'influence de ce traitement les ondes P' s'individualisent l'espace P'R est de 0,12 le 31.3.65, la fréquence s'est réduite à 170.

L'enfant est alors adressée dans le service de Mr NOUAILLE à l'hôpital Bicêtre, le 3.4.65

- à l'entrée : enfant de 4 mois, pesant 4.300 g
rosée, non cyanosée, non dyspnéique
- l'examen somatique révèle : un pouls à 120
un coeur normal à l'auscultation
un foie débordant de 4 cm le rebord costal
la TA est à 9

- à la radio, le volume cardiaque est difficile à préciser, à cause d'un gros thymus, toutefois on considère que le rapport cardiothoracique = 0,63

- l'E.C.G. montre un rythme sinusal à 120

onde P inférieure à 3 mm en D2
(+) en D1, D2, D3, VF, V4, V5, V6, V7
(-) en VR V3
(-+) en V2
(+-) en V3 R, V4 R
$\hat{A}P = 60°$
espace PR à 16/100
$\hat{A}QRS = 60°$
petite onde q en V4

L'existence d'une diarrhée fait pratiquer une coproculture qui montre des colibacilles 125 B15, sensibles à la colimycine (que l'enfant reçoit).

- sous II gouttes de digitaline (40 µg)/24h pendant 11 jours l'état général reste bon, le pouls est entre 150 et 110, en rythme sinusal, le foie revient à un volume normal.

- le 12.4.65 malgré l'absence de S.F.
  le pouls monte à 200
  à l'E.C.G. le rythme est 200

- P' est confondu avec T, un peu dissocié de ce dernier par moment, formant le plus souvent en D2 un complexe positif "empaté", élargi durant 12/100 avec deux sommets très rapprochés, le second plus élevé atteignant 3 mm
- P'R fait 16/100
- R mesure 12 mm en D2, pour 3/100 environ
  traitement identique 40 g digitaline

- le 13.4.65

Bon aspect, solide appétit, absence de cyanose ou de dyspnée alors que plusieurs accès tachycardiques de longues durées sont enregistrés dans la journée.

- pendant ces périodes, l'E.C.G. montre :

  - une tachycardie à 250
  - une onde P' durant 8/100 sec dont l'amplitude oscille entre 3 mm et 4 mm en D2
  (+) en D1, D2, D3, VF, où elle est bifide : $\hat{A}P' = 90°$
  (-) en VR VF
  P'R = 16 à 18/100
  AQRS = 60°

- donc une tachycardie ectopique supraventriculaire céphalique

- en scopie le coeur est certainement augmenté de volume "Bon VI"; la vascularisation pulmonaire est normale; il y a un gros thymus.

- sous la même dose de digitaline 40 µg/24h (10 µg/kg) on voit le rythme passer selon les heures d'un rythme sinusal à 120 à une tachycardie supraventriculaire à 210 selon que la commande est assurée par le noeud sinusal ou le centre ectopique.

- essaie à partir du 22.4.65 de la coragoxine à la dose de 3/4 de comprimé par 24h soit 90 µg (20 µg/Kg) répartis pendant la journée

- sans horaire précis, en notant toutefois que le rythme est très souvent plus lent le soir que le matin, que le coeur est plus volontiers en sinus le soir, on a se succédant sans ordre précis :

- une tachycardie supraventriculaire avec bloc A.V. du 1 degré
- un rythme sinusal
- une tachycardie supraventriculaire avec bloc 2/1, rythme ventriculaire vers 100 variable et rythme auriculaire à 240.

- le 6.5.65

le tracé restant du type précédent, on ajoute à la coragoxine 1/20 mg de réserpine/24h

à partir de cette date, les lambeaux de rythme sinusal ne sont plus visibles, mais le soir le coeur est quand même plus lent, l'onde P se dégageant de l'onde T

- du 9 au 13.5.65

épisode rhino-pharyngé qui fatigue l'enfant, un traitement par pénicilline 1 million, Colimycine 500.000 permet la guérison de la rhino-pharyngite.

- le 15.5.65

devant les vomissements, apparus la veille, on décide d'arrêter les digitaliques, d'essayer la quinidine; si celle-ci échoue, on essaiera le choc électrique

- du 15.5.65 au 19.5.65, l'enfant reste sans traitement, bon aspect général, mais persistance des vomissements; l'examen et l'E.C.G. montrent la variabilité du rythme entre 150 et 210 - 230.
Le coeur est un peu gros en radio

- le 19.5.65 : essai de l'hydroquinidine à partir de 15 h
  2 comp. 1/4 par 24 h, réparti sur les 24 h

- le 20.5.65 : ralentissement cardiaque
  rythme ventriculaire à 120 avec dégagement de l'onde T

de l'onde P' qui forme un complexe large de 20/100, bifide tandis que P'R reste inchangé à 16/100, P' mesure 3 mm d'amplitude
R mesure 16 mm en D2

il est suivi d'une petite onde S à un millimètre
l'axe électrique est toujours le même 60° environ

- le 21.5.65, sous même traitement
l'enfant est bien le matin à 9h et à 11h
le rythme reste le même à 120 environ
l'espace P'R de 14 à 16/100

P' est soit confondu avec T soit un peu dissocié de ce dernier formant une onde bifide

en D1 D2 VF apparaissent des grandes ondes S, sans que pour cela, l'axe change

en D3 et VL aspect rR'

QRS = 4/100

- à 14h malaise : enfant gris, fatigué, dyspnéique, aspect ECG évoquant une tachycardie ventriculaire à 170,
grand complexe ventriculaire déformé durant 16/100.
Cependant aucun des critères de tachycardie ventriculaire n'est présent pour éliminer un bloc de branche sur tachycardie supra-ventriculaire.

Le tracé du 21.5. à 23h 45 permet d'affirmer un bloc intra-ventriculaire progressif qui s'installe lorsque le rythme auriculaire passe de 135 à 180. Parallèlement allongement de P'R ce qui conduit à un aspect "pseudo-ventriculaire".

Ce bref enregistrement (joint) a permis un diagnostic rétrospectif de l'arythmie qu'on croyait ventriculaire

on arrête la quinidine

- à 16 h, le rythme est à 120 supraventriculaire
l'enfant est rose, non dyspnéique
- à 18 h, l'aspect "pseudo-ventriculaire" reprend et persiste encore à 22 h.

l'enfant est de plus très fatigué, si bien que l'on décide de la passer dans le service de Réanimation de Mr THIEFFRY (Mr HUAULT) pour tenter un choc électrique.

- Dans le service de M. THIEFFRY :

l'enfant arrive en défaillance cardiaque, très fatiguée; on tente 2 chocs à 23h le 21, et 0h 30 le 22, le 1er de 19 joules, le 2e de 50 joules

sous 2 cg de gardénal; le premier est sans effet; quelques secondes de rythme sinusal, le second restaure un rythme sinusal mais celui-ci ne dure que quelques minutes.

On décide alors à 1h (HUAULT, LOCKARDT, MERCIER) de tenter le Pronestyl IV, 50 mg en injection lente, d'emblée, puis une perfusion 400 mg qui sera passée en 24h : vers 2h, retour transitoire à un rythme ectopique à 210.

A 4h, alors que la perfusion prévue pour les 24h a passé entièrement, collapsus traité par perfusion 50 ml de sang : état précaire; à 8h30 arrêt cardiaque, massage cardiaque externe et respiration assistée permettent au bout d'une demi-heure d'obtenir un fonctionnement cardiaque valable... à ce moment le coeur repart en rythme sinusal.

A 10h, oedème aigu du poumon, rythme cardiaque anarchique, décès à 13h 30.

La vérification n'a pu être faite, les parents s'y opposant.

En conclusion :

Tachycardie ectopique supraventriculaire céphalique résistant à la digitaline, découverte chez une fillette de 3 mois, avec plusieurs poussées d'insuffisance cardiaque. D.C.D. à 5 mois après un essai quinidinique, aucune thérapeutique n'a été efficace y compris le choc électrique.

oOo

KRO... Frédérique

Forme céphalique

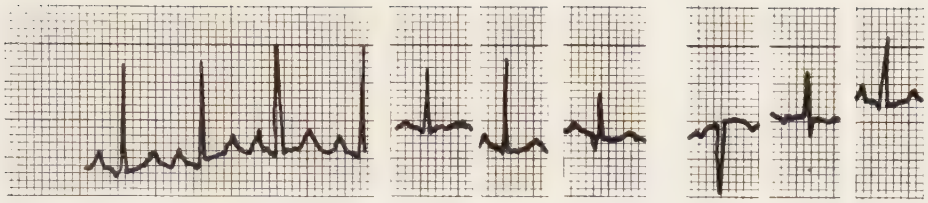

5/4/65

D_2 D_1 D_2 D_3 VR VL VR

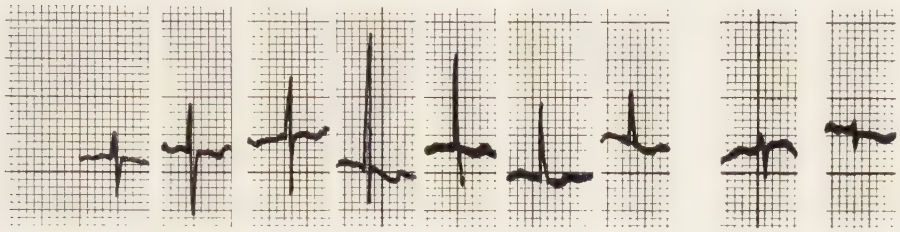

6/4/65

V_1 V_2 V_{3B} V_{4B} V_{5B} V_{6B} V_{7B} V_{3RB} V_{4RB} = 1/2

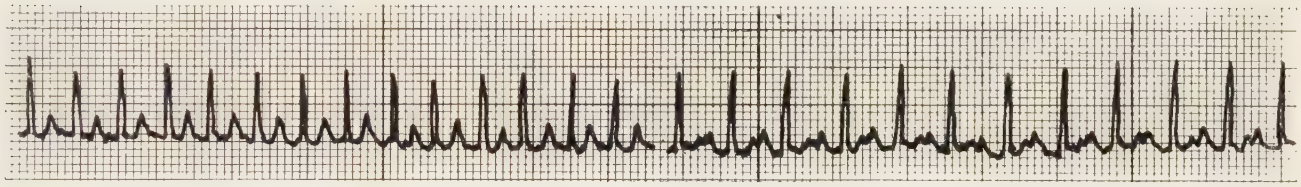

13/4/65 même dérivation **D2** progressivement on a vu **P** se dégager de T

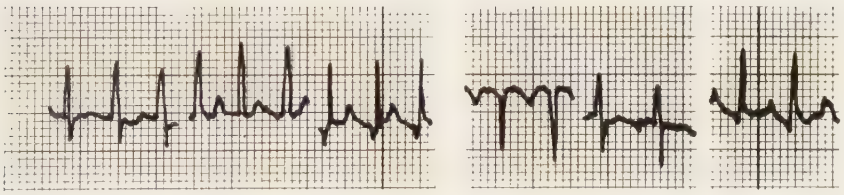

13/4/65

D_1 D_2 D_3 VR VL VF

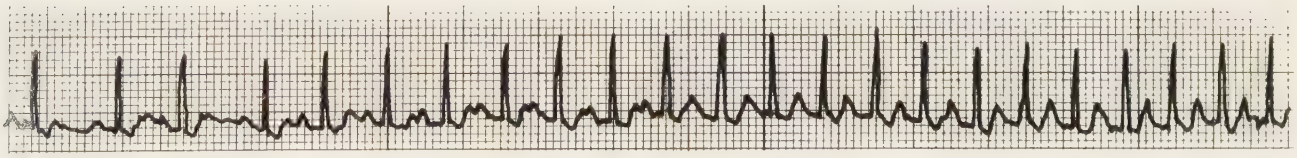

24/4/65 D_2

GAU... Christian, né le 7.5.64 - OBS. N° 17

La maladie est découverte le 8.9.65, à l'âge de 16 mois devant une polypnée s'accompagnant de tachycardie, par le Dr Petit, médecin traitant; celui-ci l'adresse au Docteur COUDER, cardiologue à Alençon qui préfère confier l'enfant au Centre de Cardiologie infantile de l'Hôpital Bicêtre à Paris (service de Mr NOUAILLE).

L'enfant est hospitalisé dans le service de Mr NOUAILLE du 21.9.65 au 15.1.65

Antécédents familiaux :

Père 32 ans BP
Mère 25 ans BP
1 soeur de 4 ans BP

Antécédents personnels :

- naissance 3 semaines avant terme
- aurait été mis sous oxygène à la naissance
- quelques bronchites et rhinopharyngites qui semblent banales.

Examen à l'entrée : le 21.9.65

- 11 kg pour 16 mois
- Enfant fatigué, pâle, mais non grisé, non déshydraté
- pas d'oedème périphérique, pas de cyanose
- les pouls sont bien perçus, amples; il n'existe pas d'hépatomégalie
- les manoeuvres de compression carotidienne et des globes oculaires sont sans action sur la tachycardie

à l'auscultation :

- souffle systolique de pointe type SS3, B2 accentué au foyer pulmonaire
- un petit souffle diastolique roulant sera perçu plus tard sur coeur lent à la pointe.

examen radiologique

- cardiomégalie type V3 avec arc moyen court, arc inférieur gauche très allongé convexe, pointe arrondie sus diaphragmatique
- grisaille parahilaire gauche
- pas de signe d'hypervascularisation

en OAG : saillie modeste antérieure et postérieure

OAD : pas de saillie auriculaire gauche.

E.C.G.

Tachycardie à 200 naissant d'un foyer ectopique de type auriculaire caudal

P'1 (+)	5/100 sec	
P'2 (-)	5/100	profond de 4 mm; la positivité antérieure sur tracés synchrones appartient certainement à T
P'3 (-)	5/100 sec	3 mm
P'VR (+-)		
P'VF (-)		

En dérivation précordiale, l'analyse est plus difficile car P et T sont juxtaposées : dans l'ensemble les ondes P' sont à prédominance de positivité sur tout le précordium.

au total : activation convergente OD avant OG avec AP' entre - 60° et - 90°; dans le plan horizontal le vecteur est dirigé essentiellement en avant, les ondes P' sont amples et la partie initiale est anormalement élevée, comme dans une H.A.D.

La conduction auriculoventriculaire

P'R autour de 12/100 pour un rythme à 200.

Le ventriculogramme

ÂQRS à 60°

QRS débute par un accident d'amplitude variable qui par son siège pourrait faire suspecter une tachycardie auriculaire à 400 avec bloc 2/1 mais les tracés ultérieurs permettent d'éliminer cette hypothèse.

dans les précordiales, onde q en V5 V6

Sokolov SV2 - RV6 = 64

déflexion intrascoïde en V6 : 4/100 sec

repolarisation ventriculaire difficile à analyser en tout cas anormale car onde T souvent (-) ou (-+) en D1 D2, (+) en V1 V2 V3 V4, (-) en V5 V6

donc :

- tachycardie ectopique caudale à 200 avec auriculogramme de type HAD
- HVG
- HVD discutable
- petit trouble de la conduction ventriculaire variable
- altérations de la repolarisation ventriculaire légères sur les dérivations explorant le VG.

Examens complémentaires :

- Cuti et Patch (-)
- groupe B Rh (-)
- G.R. 4.665.000 G.B. 7.000 avec 68 % P.N.
- urée sanguine à 0.36
- hémoglobine 9.08/g
- culot urinaire N1

Evolution sous traitement

Le traitement d'attaque comprend :

- la digoxine (coragoxine) 500/µg, puis 750/µg/24h pour 11 kg soit une dose d'attaque supérieure à 50/µg/kg/24h

- celle-ci sera maintenue 6 jours (21.9 - 27.9) pour être ensuite selon les tracés, baissée à environ 250 à 300/µg/24h, soit 20 à 30/µg/kg/24h pendant les 3 mois suivants

- elle sera associée au Serpasil 1 ou 2/10mg/24h à partir du 17.IO soit 3 semaines après le début du traitement.

Les résultats sont les suivants :

Il n'apparaît pas de signe d'IVD

L'état général se restaure en 24h.

Le souffle systolique diminue SS2 à la sortie

Le coeur diminue de volume assez progressivement V2 - V3 au bout d'une semaine; V2 à la sortie.

électriquement :

En 24h, on obtient une tachycardie de type répétitive, c'est-à-dire que le foyer sinusal apparaît mais que des salves d'extrasystole avec paroxysmes tachycardiques persistent.

Celles-ci ne seront pas effacées par le traitement d'où les essais de répartitions différents, prises plus rapprochées le jour, association à la réserpine.

La nuit, au repos, le rythme est sinusal, volontiers même bradycardique; le jour les paroxysmes ectopique sont plus ou moins fréquents soit d'apparition spontanée soit à l'effort, apparaissant d'autant plus volontiers que les doses digitaliques sont abaissées.

Le rythme sinusal est à 95 avec un espace PR long à 20/100 sec un axe de P à 30°

des signes modérés d'hypertrophie ventriculaire avec une repolarisation ventriculaire, peu altérée. L'axe de T est à 60°, onde T (-) en V1, bifide en V2, (+) en V4 V5 V6, ceci malgré une digitalisation importante sans trouble de la conduction intraventriculaire.

L'enfant est donc confié au Centre de Cardiologie Infantile du Château des Côtes (Mr FIDELLE) où il restera du 15.11.65 au 26.2.66 (3mois1/2)

L'enfant est laissé en activité libre.

Plusieurs essais thérapeutiques ont été tentés

- du 15 au 22.II.65, 30µg/Kg/24h DIGOXINE

- le rythme sinusal à 110 est l'exception
- la tachycardie répétitive est la règle avec disparition ou atténuation de l'arythmie pendant le sommeil
- il apparaît un deuxième foyer auriculaire céphalique qui donne quelques extrasystoles
- l'espace P'R est variable, pouvant atteindre 19 à 20/100

- on ajoute 1/10 mg de SERPASIL, le 22.11.65 pendant 7 jours puis 4/7 jours.

- le bénéfice n'est pas évident
- il est noté quelques E.S. auriculaires caudales très prématurées avec BBG fonctionnel.

- le 7.12.65, essai de la QUINIDINE (sous forme de QUINICARDINE, 1/4 de comprimé, toutes les 3 heures : le rythme sinusal est obtenu au bout de 6h, se maintient le reste du jour et de la nuit mais le lendemain, aspect de tachycardie répétitive.

- du 7 au 18.12.65, on remplace progressivement la QUINICARDINE par la CARDIOQUINE, on reprend la DIGOXINE en atteignant 250 µg.

- le rythme sinusal est fréquent mais inconstant, l'imprégnation thérapeutique est nette QT s'élargit, les ondes T tendant à être bifides et élargies P'R et R'R sont allongés.

- on essaie le DESERNIL, le 16.12.65 (1/2 comprimé/24h) associé à DIGOXINE et CARDIOQUINE (mêmes doses) pendant 48h, tous les tracés sont en rythme sinusal à 70 avec PR à 0,20 sec.

- du 19.12.65 au 12.1.66,on essaie alors, se basant sur une observation précédente de voir si ce rythme sinusal se maintient à l'arrêt du traitement. On arrête d'abord le DESERNIL puis la CARDIOQUINE et l'on tente de diminuer la dose de digoxine.

L'arythmie rechute sous Digoxine seule : on donne à nouveau du Désernil, le résultat est incomplet : on reprend alors l'association DIGOXINE + CARDIOQUINE + DESERNIL, SERPASIL le 25.1.65, le résultat est presque complet.
- le 6 et 7.1.66, apparaissent des intermittences sinusales avec échappements ventriculaires, on arrête le DESERNIL, la CARDIOQUINE et l'on baisse la dose de DIGOXINE, l'arythmie sinusale disparaît mais le trouble du rythme auriculaire rechute.

- du 13 au 31.1.66, on reprend l'association

CORAGOXINE 1 comprimé 1/2
CARDIOQUINE 1 comprimé 1/2
DESERNIL 1/2 comprimé un jour sur 2
SERPASIL 1/10 mg un jour sur 2
pendant 11 jours, les tracés sont dans la majorité des cas en rythme sinusal.

- à compter du 1.2.66, on préfère en prévision de la sortie, augmenter un peu la dose de DIGOXINE; on supprime le SERPASIL qui tend à donner une bradycardie un peu trop importante pendant le sommeil

CORAGOXINE 2 comprimés/24h
CARDIOQUINE 1 comprimé 1/2/24h
DESERNIL 1/2 comprimé le soir 4 j par semaine.

Le rythme est sinusal dans la grande majorité des cas; mais à la marche prolongée, à la course, lorsque l'enfant est hyperactif, il peut survenir des accès de tachycardie. Pendant le sommeil, lorsque l'enfant joue calmement, le rythme est parfait; c'est donc pendant la période d'éveil qu'il faut protéger l'enfant.

L'enfant sort le 31.1.66 avec un traitement associant
- 2 comprimés de CORAGOXINE
- 1 comprimé 1/2 de CARDIOQUINE
- 1/2 comprimé de DESERNIL 5 jours sur 7
- 3 c. à café de MELLERIL.

9 mois après le début apparent de la maladie, 6 mois après le début du traitement

- le coeur a beaucoup diminué de volume (le gros coeur V3 a fait place à un coeur un peu augmenté V1 (VG+)
- le souffle initial a disparu
- les signes E.C.G. d'hypertrophie cardiaque ont disparu; il n'y a plus de troubles de la repolarisation ventriculaire.

Le résultat thérapeutique est satisfaisant mais incomplet : il a été impossible d'évincer complètement l'activité du foyer ectopique.

En conclusion :

Tachycardie auriculaire caudale à 200, chez un garçon de 13 mois ayant duré au moins 5 mois, pas de signe d'I.V. mais gros volume cardiaque et S systolique mitral.

Après 6 mois de traitement le coeur est revenu à un volume proche de la normale, le souffle a disparu; l'état général est excellent mais le foyer ectopique n'a pu être totalement évincé, la tachycardie restant répétitive.

Il faut noter le passage en rythme répétitif, sans passage par un stade de bloc 2/1, le foyer ectopique baissant sa fréquence à 150-160; pour un rythme plus bas, alternance de foyer et d'ectopie.

oOo

III - TABLEAUX RECAPITULATIFS

1 - de nos 17 observations personnelles de tachycardies soutenues

- Tableau n° 1 : CLINIQUE et EVOLUTIVITE
- " n° 2 : RADIO - EXAMENS COMPLEMENTAIRES - E.C.G.
- " n° 3 : THERAPEUTIQUE

2 - des 22 cas de tachycardies soutenues, relevés dans la littérature depuis 1945

- Tableau n° 4 : CLINIQUE et EVOLUTIVITE
- " n° 5 : RADIO - EXAMENS COMPLEMENTAIRES - E.C.G.
- " n° 6 : THERAPEUTIQUE

3 - des 16 cas de tachycardies répétitives et récurrentes de la littérature depuis 1945

- Tableau n° 7 : CLINIQUE et EVOLUTIVITE
- " n° 8 : RADIO-EXAMENS COMPLEMENTAIRES - E.C.G.
- " n° 9 : THERAPEUTIQUE.

	Sexe	Année de découverte	Age de début	Circonstances de découverte	Examen Clinique N° 1	Poussée d'insuffisance cardiaque	Complications	Réduction	Durée d'ectopie	Durée Obs.	Etat actuel
1 BEN... Monique	F	1953	4 1/2	Episodes Pleuropulmonaires à répétition	Foie = 4 cm Râles pulmon.	++	O	Répétitive Oct. 65	12	12	B. P. 65 V1
2 FIL... Christiane	F	1955	6	Asthénie Vomissement	Foie = 4 cm	++++	O	Soutenue 66	13	13	B. P. 66 VN
3 GAN ... Fabien	G	1955	1 1/2	Pâleur - Dyspnée vomissement	Oedèmes Périph. Foie Nl ?	+	O	Répétive 57	2 1/2	2 1/2	B. P. 57 V1
4 MOL ... Michel	G	1957	7 1/2	Asthénie - cyanose Dyspnée	Foie = 10	++++	O	Répétitive 64	7	7	π 120-64 V3 -
5 GRO... Ghislaine	F	1958	1 1/2	Anorexie - Episodes P. P. Poids stationnaire	N	+++	DCD (cause x)	Sinus 59	6/12	10/12	DCD Fin 59
6 GAU ... Jean-Louis	G	1958	10	Anorexie - Vomissements Amaigrissement	Foie = 10 cm SS 3-Râles Pulm	++	O	Sinus 60	2 1/2	3 1/2	B. P. 60 V1
7 RAI... Narguice	F	1958	2	Examen systématique	N	-	O	Sinus 66	7 1/2	8	B. P. 66 VN
8 DUM ... Danielle	F	1959	4	Amaigrissement -B. E. V. C. Dyspnée	Foie 3 cm SS3	+	Comitialité	Sinus 65	6/12	6	BP oct 65 SS = 0 V1
9 de SOU... Barbara	F	1960	1	Episodes Pleuropulmonaires	Foie = 2 cm SS1	+	O	Récur. te 65	4	4	BP sept 65 V1
10 ROU... Alain	G	1960	9 1/2	Examen systématique	N	-	O	Répétitive 60	4/12	4 1/2	BP 60 VN
11 MOL ... Rose Marie	F	1961	1	Douleur abdominale Vomissement - Dyspnée	N	++	O	Sinus 65	2	4	BP 65 VN
12 HUB ... Christian	G	1962	7	SC1 - Dyspnée	N	++	O	Soutenue 65	3	3	BP 65 déc. V3
13 HEB ... J. François	G	1963	4 /12	Dyspnée - BEVC	N	-	O	Soutenue 64	1 1/2	1 1/2	BP 64 janv. V3
14 LEV... Claude	F	1963	71/2	B. E. V. C.	N	++	O	Sinus 66	1 10/12	2	BP j. 66 VN
15 ENO ... Donald	G	1964	11	Douleurs abdominales Nausées - Dyspnées SC1	Foie = 6 cm	++	O	Soutenue 65	2	2	BP 65 Oct. V1
16 KRO... Frédérique	F	1965	3 /12	Dyspnée - Episodes PP	Foie = 4 cm	++	DCD	Soutenue ↓	2/12	2/12	DCD
17 GAU ... Christian	G	1965	14/12	Polypnée - B. E. V. C.	SS3	+	O	Répétitive	5/12	5/12	BP 66 fév.

TABLEAU N° 1 - CLINIQUE - EVOLUTIVITE - Cas personnels - Tachycardies soutenues

	Volume cardiaque lors du 1er Ex.	Exam. RAA	Complémentaire et autres	Fréquence Tachycardie		P'					QRS		Type réduction		VARIATIONS	
				Hab. lle	Max.	Axe	Type	Durée	Ampl.	P'R	Axe			effort	sommeil	manoeuvres
1 BEN ... Monique	V_2	N		175		- 90°	Caudale	8/100	4 mm	18/100	60°	HBV	Soutenue répétitive -Ectopie			
2 FIL... Christian	V_3	N	LE = 0 Biopsie musculaire = 0	175	280	120°	céphalique	6/100	2mm	18/100	140°	légère HVD	Soutenue Bloc 2/1 3/1			
3 GAN ... Fabien	V_4	N		170	200	140°	Céphalique	N	N	16/100	70°	HBV	Soutenue récurrente-Ectopie			
4 MOL... Michel	V_4	N		160		- 60°	Caudale	6/100	4 mm	18/100	90°	HVG	Soutenue répétitive - Ectopie		↘	0
5 GROS... Ghislaine	V_3	N		130	300	0	Céphalique			14/100	60°	HDV	Soutenue 2/1 répétitive sinus	↗	↘ sinus	
6 GAU... jean-Louis	V_4	N	Cathétérisme Angiographie Nx	130	210	- 30°	Caudale	8/100	2 mm	12/100	90°	HVG	Soutenue 2/1 sinus soutenue lente	↗	↘	0
7 RAI ... Narguile	V_N	N	LE = O	135	150	- 80°	Caudale	10/100	2 mm	14/100	60°	HVG	soutenue répétitive sinus.	↗	↘	0
8 DUM... Danielle	V_3	N		160	175	+ 70°	Céphalique	10/100	4 mm	18/100	50°	HVG	Soutenue 2/1 sinus		↘ 2/1	
9 de SOU... Barbara	V_3	N		140	240	- 80°	Caudale	8/100	3 mm	20/100	80°	HVG	soutenue récurrente	↗	↘	
10 ROU... Alain	V_2	N		140		+ 60°	céphalique	6/100	2mm1/2	18/100	60°	N	soutenue 2/1 répétitive			
11 MOL... Rose Marie	V_2 - V_3		Cathétérisme N	120	160	+ 120°	Céphalique	10/100	4 mm	14/100	-10°	HBV	Soutenue sinus		↘	
12 HUB... Christian	V_3	N		130	160	- 80°	Caudale	6/100	2mm1/2	18/100	60°	6/100 HVG mod.	soutenue sinus soutenue			
13 HEB... Jean-François	V_N	N		150	240	Supra-ventriculaire avec bloc complet rétrograde		8/100	3 mm	Non calc.	70°	HDV	soutenue		↘	
14 LEV... Claude	V_3	N	virus = 0 I_{131} = Nl	130	240	-30°	caudale	6/100	3 mm	8/100	-20°	HVG	soutenue 2/1 sinus		↘	0
15 ENO ... Donald	V_4	N	Virus = 0 myopathie=0 I_{131} =Nl	130	210	+ 60°	Céphalique	6/100	2 mm	20/100	90°	HVG	soutenue 2/1 sinus soutenue lente		↘	0
16 KRO... Frédérique	V_2-V_3	N		120	250	+ 90°	Céphalique	8/100	4 mm	16/100	60°	HBV	soutenue récurrente 2/1 soutenue		↘	0
17 GAU... Christian	V_3	N		160	200	- 60°	Caudale	5/100	3mm	16/100	30°	HVG	soutenue répétitive		↘ sinus	

TABLEAU N° 2 - RADIO EXAMENS COMPLETS E.C.G. - Cas personnels - Tachycardies soutenues.

	Choc	Digitaline	Digoxine ou Acylamide	Digitaline + réserpine	Digitaline + désernil	quinidine	Digitaline + quinidine	Procaïnamide	Corticothérapie	Autres
1 BEN... Monique		3				3	4	O		
2 FIL... Christiane		3		3				O	O	
3 GAN... Fabien		3				O			O	
4 MOL... Michel	O	2				4		O	O	Ajmaline 2 - Réserpine 2 Néosynéphrine 2.
5 GROS... Ghislaine			5	5						
6 GAU ... Jean-Louis		3	4	5		3		→	O	Digitaline + Pronestyl + 3
7 RAI... Narguile			5 + Serp.	5		- 1 Extrasystole				
8 DUM... Danielle		3	5 + Serp.	5					O	
9 de SOU... Barbara		3		4						
10 ROU... Alain		3				4	4 Flutter			Aleudrine = O
11 MOL... Rose-Marie	+ 1					5				Ajmaline = + 1
12 HUB... Christian			3 Bigéminisme							
13 HEB... Jean-François		1								
14 LEV... Claude			4	4	5	3				
15 ENO... Donald	Fibrillation ventriculaire	3	3	3					O	Néosynephrine = O
16 KRO... Frédérique	O	2	2	2		1 bloc cardiaque A. V. et intra-ventricule		- 1		
17 GAU... Christian			4	4	4	4	4			

TABLEAU N° 3 - THERAPEUTIQUE - Cas personnels - Tachycardies soutenues.

CAS AUTEURS	Volume cardiaque lors du 1er ex. radiologique	Examens RAA	Autres complications	Fréquence cardiaque de la Tachycardie Hab.	Max.	Axe	Type	Durée	Ampl.	P'R	axe hypert. QRS	Type Réduction	effort	VARIATIONS sommeil	manoeuvres
1 MILLER 45 PERELMANN 1	N	N	BW + MB - 15	120	200	120°	Céphal.	N	> N	20/100	N	Soutenue	0	0	0
2 MI " 45 PE 2	N	N	MB - 10	156		80°	Céphal.	N	N	N	N	soutenue → Bloc 2/1		↘	S ↘
3 PARKINSON 47 PAPP 1	N			170		150°	Céphal.	N	N	N	N	soutenue			
4 P. " 47 P. 2	N			170		- 90°	Caudale			N	N	soutenue			
5 P. " 47 P. 3	N											soutenue → sinus			
6 CLAIRBORNE 50	V_4	N		120 bloc 2/1	240	- 60°	Caudale	6/100	4 mm	22/100	N	soutenue → bloc 2/1	0	0	0
7 ALIMURUNG BLEY 50	V_4	N		100 bloc 2/1	230	120°	Céphal.			20/100	N	soutenue → bloc 2/1			
8 HAY 52 1	V_1	N		200		- 80°	Caudale			12/100	N	soutenue → répétitive → sinus			
9 HAY 52 2	V_2	N		80 Bloc 2/1	270	120°	Céphal.			> N	N	soutenue → bloc 2/1			↘
10 HAY 52 3		N		180	250	?	Nod.					soutenue	0	0	0
11 SHACHOW 52 SPELMAN	N	N	I 131 17 céto N	120	290	Supra	Ventric.					soutenue → bloc 2/1		↘	0
12 FILIPPOVA 54 NITRIKHINA	V_2	N		140	220		Céphal.			20/100	10/100	soutenue → sinus		↘	↘
13 STRÖM 60 ZETTERQUIST 1	V_4	N	Cathet. Nl	140		Supra	Ventric.					soutenue → bloc 2/1 → sinus		↘	
14 " 60 2	N	N		90	180	Supra	Ventric.					soutenue → bloc 2/1		↘	
15 BELLIENI 60 BIAGINI	V_3	N		175		30°	Céphal.			15/100	HVG	soutenue			↘
16 GOBESSO 63 MUSIANI	V_3	N		175	230	80°	Céphal.			20/100	HVG	soutenue → répétitive → sinus			
17 MORGAN 64 NADAS 1	V_3	N		80 2/1	200	Supra	Ventric.				N	soutenue → sinus			
18 " 2	V_2	N		140	205	Supra	Ventric.				N	soutenue → sinus	↗		
19 " 3	N	N		100	170	Supra	Ventric.				N	soutenue			
20 " 4	V_1	N		110	215	Supra	Ventric.				N	soutenue → sinus	↗		
21 " 5	N	N		170	215	Supra	Ventric.				N	soutenue → bloc 2/1			
22 " 6	N	N		160	240	Supra	Ventric.				N	soutenue → sinus			

TABLEAU N° 5 - RADIO-EX. COMPL. E.C.G. - Littérature - Tachycardies soutenues

CAS AUTEURS	Choc	Digitaline	Digoxine ou Acylamide	Digitaline + réserpine	Digitaline + Serpasil	Quinidine	Digitaline + quinidine	Procaïnamide	Corticoïde	Autres drogues
1 MILLER 45 PERELMANN 1		3				3				
2 M " 45 P 2		3				0				
3 PARKINSON 47 PAPP 1										
4 " 47 2		2								
5 " 47 3										
6 CLAIRBORNE 50		3				1				
7 ALIMURUNG ELEY 50		3				1				
8 HAY 52 1			5			0				
9 HAY 52 2			4							
10 HAY 52 2		2	2			0				
11 SHACNOW 54 SPELMAN		3				0				Prostigmine = 0
12 FILIPPOVA 54 NITRIKHINA		2				1				
13 STRÖM 60 ZETTERQUIST 1		5				0		0		
14 " 60 2		2				4 (Intol)				Prostigmine + 2
15 BELLIENI 60 BIAGINI		1				0		0		
16 GOBESSO 63 MUSIANI		5							+ 5(+Dig.)	
17 MORGAN 64 NADAS 1		4		5						Prostigmine = 0
18 " 2		5				5				
19 " 3		2				0				
20 " 4		5				0				
21 5		2								
22 " 6		5								

TABLEAU N° 6 - THERAPEUTIQUE - Littérature - Tachycardies soutenues.

CAS AUTEURS	Sexe	Age début	Circonstances de découverte	Examen Clinique (1er)	Poussées d'insuffisance cardiaque	Autres complications	Réduction	Durée d'ectopie	Durée Obs.	Etat au dernier examen
1 MILLER 45 PERELMANN 1	F	16	Dyspnée - Syncope	N	0	DCD malaria thér.	Non	6 A	6 A	DCD
2 M " 45 P 2	F	16	Examen systématique	N	0	0	Non	3 A	3 A	BP
3 PARKINSON 47 PAPP 1	G	2 1/2	Examen systématique	N	0	0	Non	6/12	6/12	BP
4 P " 47 P 2	G	6	Examen systématique	N	0	0	Non	3 A	3 A	BP
5 P " 47 P 3	F	11	Examen systématique	N	0	0	Oui	3/12	4 A	BP
6 CLAIRBORNE 50	F	3	Dyspnée Signe d'IC cardiaque	Gros foie	++	0	Non	12 A	12 A	BP V1
7 ALIMURUNG 50 ELEY	F	1 1/2	Dyspnée Vom. Doul. Abdom.	Gros foie 5cm	+	0	Non	1 A	1 A	BP VCN
8 HAY 52 1	F	1 1/2	B. E. V. C.	$SS_2 \longrightarrow o$	++	0	Oui	4 1/2	5	BP VCN
9 HAY 52 2	F	3 1/2	Douleurs abd. vomissements	Gros foie	0	0	Non		1	BP VCN
10 HAY 52 3	G	11	Frissons vomissements	N	0	0	Non			BP VCN
11 SHACNOW 54 SPELMAN	G	4	Hémiplégie à droite	N	++	Hémiplégie D	Non	10	10	BP VCN
12 FILIPPOVA 54 NITRIKHINA	G	10	Doul. rétro sternale BEVC	Gros foie oedème	++	O	Oui	2	2	BP
13 STRÖM 60 ZETTERQUIST 1	G	14	Examen systématique	Gros foie	+++	O	Oui	9	11	BP
14 " 60 2	G	5	Nausées - vomts Anorexie	N	O	O	Non	13	13	BP V1
15 BELLIENI 60 BIAGINI	F	9	dyspnée	N	++	DCD embol ↗ MS ↘ Poum.	Non	3	3	DCD
16 GOBESSO 63 MUSIANI	F	8	vomissements Asthénie	Gros foie SS3 $\longrightarrow$ N	+	O	Oui	10/12	1	BP
17 MORGAN 64 NADAS 1	G	5 1/2	vomissements T° ↗	Gros foie	++	Hémiplégie G	Oui	12	12	BP
18 " 2	F	1	Oedème	oedème Gros foie	+	O	Oui	4	4	BP
19 " 3	G	5 1/2	vomissements	N	O	O	Non	10/12	10/12	BP
20 " 4	G	12	vomissement	SS_2	+	O	Oui	1 3/12	1 - 3/12	BP
21 " 5	G	9	vomissement	N	O	O	Non	4/12	4/12	BP
22 " 6	F	3	Ex. syst.	N	O	O	Oui	5/12	5/12	B. P.

TABLEAU N° 4 - CLINIQUE - EVOLUTIVITE - Littérature - Tachycardies soutenues.

CAS AUTEURS	Choc	Digitaline	Digoxine ou Acylamide	Digitaline + réserpine	Digitaline + désernyl	Quinidine	Digitaline + quinidine	Procaïnamide	Corticoïde	Autres drogues
1 PARKINSON 47 PAPP 1		0				0				
2 2										
3 " 5						3				
4 " 10										
5 " 13										
6 " 18										
7 " 20										
8 CORDEIRO 53 " 1		0				0				
9 " 53 2		3								
10 STRÖM 60 ZETTERQUIST 1		5								
11 " 60 2		2								
12 ROMANO 63 GEMME										
13 MORGAN 64 NADAS 1		4		5		2				
14 " 2		2				3		0		Prostigmine 0
15 " 3		2								
16 " 4		2								

TABLEAU N° 9 - THERAPEUTIQUE - Littérature - Tachycardies répétitives et récurentes

CAS AUTEURS	Volume cardiaque lors du 1er ex. radiologique	Examens RAA	Complémentaire Autres	Fréquence cardiaque de la Tachycardie Hab.	Max.	Axe	P' Type	P' Durée	P' Ampl.	P'R	QRS	Type → réduction	effort	VARIATIONS sommeil	VARIATIONS manoeuvres
1 PARKINSON 47 PAPP 1	N			120	180		Caudale			N	N	R	↗	0	0
2 " 2	N			90	150						N	R → sinus	↗	0	0
3 " 5	N										BBD	R			
4 10	N						S. V.				N	R			
5 " 13	N										N	R			
6 " 18	N										N	R → sinus			
7 " 20	N										N	R			
8 CORDEIRO 53 1	N	N		160			S. V.			24/100	N	R			0
9 " 53 2	N	N		160			S. V.				N	R			0
10 STRÖM 60 ZETTERQUIST 1	V_1			160			S. V.				N	R			
11 " 60 2	V_1			160			A. V.				N	R			
12 ROMANO 63 GEMME	N	N		70	135		Caudale			12/100	N	R			
13 MORGAN 64 NADAS 1	N	N		70	155		Caudale			12/100	N	R → sinus	↗		
14 " 2	N	N		100	180		A. V.				BBD	R			
15 " 3	N	N		155	260		S. V.				N	R		↘	
16 " 4	N	N		140	225		S. V.				N	R		↘	

TABLEAU N° 8 - RADIO-EX. COMPL. E.C.G. - Littérature - Tachycardies répétitives et récurrentes

CAS AUTEURS	Sexe	Age de début	Circonstances de découverte	1er examen clinique	Poussées d'insuf. cardiaque	Autres complications	Réduction	Durée d'ectopie	Durée d'Obs.	Etat clinique au dernier examen
1 PARKINSON 47 PAPP n° 1	G	6	Examen systématique	N	0	0	Non	6	6	BP
2 " 2	G	7	Examen systématique	N	0	0	Oui	5	5	BP
3 " 5	G	11	Examen systématique	N	0	0	Non	3	3	BP
4 " 10	G	6	Examen systématique	N	0	0	Non	6	6	BP
5 " 13	G	9	Batt. exag. vais. cor.	N	0	0	Non	9	9	BP
6 " 18	G	18	B. E. V. C.	N	0	0	Oui	4	4	BP
7 " 20	G	18	B. E. V. C.	N	0	0	Non	1	1	BP
8 CORDEIRO 53 " 1	G	18	Examen systématique	N	0	0	Non	9	9	BP
9 " 53 2	G	18	Examen systématique	N	0	0	Non	9	9	BP
10 STRÖM 60 ZETTERQUIST 1	G	5	Asthénie	N	0	0	Non	4	4	BP
11 " 60 2	F	2	Rhinopharyngite	N	0	0	Non	5	5	BP
12 ROMANO 63 GEMME 1	G	3	Episode Infectieux	N	0	0	Non	2	2	BP
13 MORGAN 64 NADAS 1	G	5	Rhinopharyngite	N	0	0	Oui	6	6	BP
14 " 64 2	F	5	Fracture	N	0	0	Non	9	9	BP
15 " 64 3	G	3 1/2	Examen systématique	N	0	0	Non	3 1/2	3 1/2	BP
16 " 64 4	F	1 1/2	Douleurs épigastriques	N	0	0	Non	1 3/4	1 3/4	BP

TABLEAU N° 7 - CLINIQUE EVOLUTIVITE - Littérature - Tachycardies répétitives et récurrentes.

CHAPITRE II

ANALYSE ET DESCRIPTION DE LA MALADIE

Nous décrivons la tachycardie soutenue d'après nos 17 observations personnelles (O.P.) et les 22 observations recueillies dans la littérature mondiale (L.) depuis 1945 pour envisager aux formes cliniques, les formes récurrentes et répétitives.

I - La fréquence

La tachycardie prolongée soutenue est une affection rare : en dehors de nos 17 cas personnels, nous avons relevé 22 cas dans la littérature mondiale depuis 1945 (aucun cas français).

II - Le sexe

La maladie touche indifféremment garçon et fille

L. = 11 garçons pour 11 filles
O.P. = 8 garçons pour 9 filles
soit = 19 garçons pour 20 filles.

III - L'âge de début

Il est extrêmement variable :

- 1 mois à 13-14 ans
- antérieur à 2 ans chez 9 filles et 3 garçons
- supérieur à 5 ans pour 14 garçons et 7 filles.

La tachycardie semblerait donc se révéler plus tôt chez le fille mais les chiffres sont tellement modestes qu'il serait ridicule de vouloir l'affirmer.

IV - Les antécédents du sujet

1) - Les antécédents familiaux

En aucun cas, une anomalie cardiaque ou un trouble du rythme n'a pu être retrouvé chez les parents ou les collatéraux.

2 - Les antécédents personnels

grossesse et accouchement normaux

aucun enfant n'est prématuré ou n'a subi une réanimation néo-natale.

Le développement psycho-moteur et staturopondéral a été normal jusqu'au début des troubles.

Dans quelques cas, on a pu insister sur le caractère anxieux et instable de l'enfant.

En fait la tachycardie semble donc survenir chez des enfants normaux, né de parents normaux.

V - L'Etiologie, les associations possibles

Aucun fait positif ne peut être retenu

1 - aucune association à une quelconque maladie infectieuse

2 - l'étiologie rhumatismale doit être écartée

- aucun signe clinique
- aucune évolution vers une lésion valvulaire
- N et FS, VS, taux des antistreptolysines, électrophorèse sont à des taux normaux.

3 - L'origine virale

est possible mais aucun argument actuel ne permet de la mettre en cause,

si les recherches dans le sang n'ont été faites que dans nos cas récents

l'apyrexie, la VS normale, l'absence de tout épisode grippal ou pleuropulmonaire seraient des arguments contre l'origine virale possible (en fait ces arguments ne sont pas très solides, puisqu'il est très difficile de préciser le début exact de la maladie).

4 - l'origine tumorale

est très improbable, aucune pièce anatomique n'est là pour l'infirmer, mais la très longue tolérance, les documents angiographiques normaux, surtout la régression de la cardiomégalie et l'évolution favorable permettent d'exclure cette étiologie presque avec certitude.

5 - la maladie métabolique

on pourrait penser se trouver devant une quelconque maladie "dysmétabolique" portant sur les enzymes du tissus cardio-vecteur; l'action de certaines drogues dites "antisérotonines" dans un cas (LEV. Claude) pourrait faire évoquer une telle hypothèse : peut-être serait-il bon à l'avenir de s'orienter dans cette direction.

6 - enfin, aucun des malades n'a été reconnu porteur d'une cardiopathie congénitale cliniquement décelable

VI - L'anatomopathologie

Aussi bien macroscopique que microscopique, elle nous est inconnue.

Aucune vérification n'a été faite dans les 4 décès relevés

- le cas cité par MILLER et PERELMAN , celui de BELLIENI BIAGINI
- les 2 nôtres (KRO. Valérie)
  GRO. Ghislaine).

VII - Etude clinique

A - les circonstances de découverte

Comme nous le verrons la tachycardie est de haute fréquence mais reste le plus souvent modérée : de ce fait elle est longtemps bien supportée:l'interrogatoire découvre bien souvent certains symptômes qui ont précédé de plusieurs semaines ou mois ceux qui motivent l'examen clinique.

Mais fixer une date précise du début des troubles est très difficile.

On ne peut donc parler que de circonstances de découverte et non de signes de début.

1 - la découverte à l'occasion d'un examen systématique
est faite :
6 fois/22 dans la littérature
2 fois/17 dans nos cas,
soit respectivement :
27 % L
11% C.P.

2 - parfois c'est à l'occasion de signes digestifs (IC droite)

Litt.:- 8 fois/22 des vomissements
- 2 fois/22 des douleurs abdominales

C.P.: - 5/17 vomissements
- 2/17 douleurs abdominales

soit vomissements : 36% et 29%
doul. abdom. : 9% et 11%

3 - une symptomatologie pulmonaire peut être au premier plan (I C gauche)

- dyspnée d'effort

souvent assez nette, ralentissant les jeux, obligeant l'enfant à ne pas bouger

rarement continue tout au moins au début
signalée dans 4/22 = 18 % dans la Littérature
9/17 = 53 % dans nos cas

- épisode pleuropulmonaire à répétition

C.P. 3/17 = 17 %

4 - symptômes encore plus évocateurs d'une atteinte cardiovasculaire

- syncope 1 cas L.
- oedème des M.I. 1 cas L + 1 cas P
- douleur rétrosternale 1 cas L + cas P

- surtout : Battements exagérés des vaisseaux du cou
  2 cas L/22 = 9 %
  4 cas P/17 = 23%
  battements qui impressionnent les parents par leur intensité et leur rapidité.

5 - <u>signes généraux</u>

Fléchissement de l'état général
poids stationnaire ou amaigrissement
anorexie
asthénie
anxiété (signes en rapport avec IC le plus souvent)
sont présents dans 6 cas P/17, soit 35 %.

Si l'on regarde tous ces symptômes on peut faire deux remarques

. <u>le nombre restreint de forme où l'examen systématique découvre l'affection</u> (en gros 1/5 des cas).

. <u>la symptomatologie variable</u>
symptomatologie qui va se compléter progressivement

<u>les signes généraux</u>

asthénie
anorexie
amaigrissement

s'ajoutant aux symptômes

<u>pulmonaires</u>
<u>digestifs</u>
<u>cardiovasculaires</u>

pour réaliser un tableau de défaillance myocardique subaiguë et torpide.

6 - <u>Le temps écoulé entre le début des troubles et la première consultation est souvent très long</u>

ceci d'autant plus que la tachycardie est modérée, l'enfant plus grand.

Il est très difficile à préciser, souvent avant plusieurs mois.

B) - Les données de l'examen physique

Lors de la découverte de la maladie sont eux aussi très variables.

1 - dans un nombre non négligeable de cas, en dehors de la tachycardie l'examen physique est normal.

12/22 L. 54 %
8/17 C.P. 47 %

donc plus d'1/3 des cas.

Ceci prouvant donc que cette tachycardie est cliniquement bien supportée.

2 - dans les autres cas l'examen trouve des signes de défaillance cardiaque plus ou moins nets.

- des signes d'oedème pulmonaire subaigu
- râles fins percus aux 2 bases 2 CP
- des oedèmes périphériques

3/22 L. 13 %
1/17 G.P. 5 %

- un foie augmenté de volume au bord net palpable débordant de 4 cm au moins le rebord costal

8/22 L. 36 %
8/17 C.P. 47 %

dans nos cas le foie débordait le rebord costal

de 4 cm ou plus dans 5 cas/17
de 6 cm ou plus dans 3 cas/17

- un souffle systolique d'I. mitrale

3/22 L. 13 %
2 SS2
1 SS3

3/17 C.P. 11 %
3 SS3

nous verrons que ces souffles disparaissent avec la cardiomégalie

- la tachycardie :
  son chiffre sera précisé avec l'E.C.G.

Donc l'examen clinique est normal dans environ 1/3 des cas : un gros foie est retrouvé dans plus d'1/3 des cas, oedème périphérique et souffle systolique sont plus rares.

Ainsi l'on voit qu'il faut penser :
à une affection cardiaque devant des signes souvent peu évocateurs (signes digestifs, fléchissement de l'état général) savoir que l'examen clinique est pauvre (rythme peu rapide, rareté du souffle) que le diagnostic ne sera fait qu'en faisant cliché thoracique et électrocardiogramme.

VIII - L'examen radiologique du thorax lors du premier examen permet d'apprécier :

- le parenchyme pulmonaire
- le volume cardiaque

1 - Le parenchyme pulmonaire
une accentuation des ombres vasculaires est parfois notée, le plus souvent cette accentuation est très modérée

2 - le volume cardiaque
le retentissement sur le volume cardiaque nous paraît beaucoup plus important :

- que les différents auteurs l'ont noté
- que ne le ferait présumer la symptomatologie
  c'est là un fait essentiel sur lequel nous voulons insister

Le volume cardiaque est le suivant :

Il est classique d'utiliser la nomenclature suivante : C.T.R. = Normale
= - 50 %

V1 coeur à peine augmenté de volume 50 à 55 %

V2 rapport cardio thoracique 56 à 60 %
largeur cardiaque maximum, périmètre thoracique externe entre

V3 = R C/T 61-65%

V4 = R C/T, le coeur gauche est presque à la paroi 66%

Etant donné les grosses difficultés d'appréciation chez l'enfant et les grandes variations physiologiques (temps respiratoire, systole ou diastole), la classification doit être plus large

VN et V légèrement augmenté de volume = VO V1

V + = gros coeur = V2 CTR = 55 % à 65 %

V ++ très gros coeur = V3 V4

CTR supérieur à 66 %

VN (VN et V1) =	L :	12/22	54%
	OP	2/17	11%
V + (V2) =	L :	3/22	13%
	OP	4/17	23%
V ++ (V3 V4) =	L :	6/22	35%
	OP	11/17	65%

donc pour nous :

- l'examen radiologique montre une augmentation importante du volume cardiaque dans 2/3 des cas

pour la plupart des auteurs dans au moins 1/3 des cas.

IX - Etude électrocardiographique

A - Généralités

Il était autrefois classique de diviser les tachycardies ectopiques en :

1 - Tachycardie auriculaire

où l'axe de P' est variable - l'espace P'R normal, ou supérieur à 12/100; l'incitation partant d'un point quelconque de l'oreillette

2 - forme du sinus coronaire où P'R

est égal à PR normal pour le rythme considéré mais P' négatif en D2 - D3, le foyer ectopique se situant au voisinage de l'abouchement du sinus coronaire dans l'oreillette droite.

3 - les tachycardies nodales

P' est proche de QRS, l'espace P'R raccourci le foyer ectopique siégeant près du noeud d'ASCHOW-TAWARA

- tachycardies nodales supérieures
  P' est juste avant QRS
- tachycardies nodales moyennes
  P' est confondu avec QRS
- tachycardies nodales inférieures
  P' est juste après QRS

PRINZMATAL et ses collaborateurs ont montré que si cette notion n'est pas forcément erronée (en particulier pour les extrasystoles) il convient d'être plus modeste dans l'interprétation de l'Electrocardiogramme.

a - L'expérimentation chez l'animal

Les observations faites au cours des cathétérismes

Les confrontations anatomocliniques ont montré ceci :

- L'excitation ou la destruction d'un point quelconque de la paroi inférieure ou interne de l'oreillette droite, sont susceptibles de créer un foyer ectopique
- Mais la corrélation entre le siège anatomique de la lésion et le foyer électrique est beaucoup moins nette qu'on ne le pensait, une lésion auriculaire basse pouvant très bien donner un aspect de foyer nodale, une lésion proche du noeud d'ASCHOW-TAWARA, un aspect de tachycardie auriculaire inférieure.

b - Lorsque le coeur s'accélère et que la commande est assurée par un foyer ectopique supraventriculaire, fait capital, l'espace P'R se raccourcit beaucoup plus lentement que l'espace RR'

de telle sorte que P' vient empiéter sur l'onde T précédente pour ensuite se confondre avec le T précédent voire même le précéder

ainsi sur un E.C.G. standard :

- lorsque l'on ne voit pas l'onde P, il est abusif d'affirmer que la tachycardie est nodale car P' peut très bien être confondu avec le T précédent, voire même le QRS précédent, P' réapparaissant lorsque le rythme se ralentit.
- lorsque l'on voit une onde P' près de QRS, il est abusif d'affirmer que P' répond au QRS près duquel il est situé avec un espace P'R court. Il peut très bien répondre au QRS suivant avec un espace P'R long.

Pour PRINZMETAL, l'on peut seulement dire d'un foyer : il est céphalique ou caudale.

- céphalique : le foyer ectopique siège près du noeud de Keith et Flack, P'1, P'2, P'3 sont + car le vecteur d'excitation auriculaire est dirigé en avant en bas et à gauche. L'axe de P' est voisin de l'axe normal de P, bien que différent, compris entre 35° et 130° environ.

- caudale : le foyer ectopique siège loin du N de K. et F. la plupart du temps au niveau de la région inférieure gauche et antérieure de l'oreillette droite et l'excitation auriculaire est rétrograde : P' est négatif en D2 D3, l'axe de P' est entre -30° et - 90° (de bas en haut).

B - Etude du tracé

Ces notions étant rappelées il convient d'envisager :

- le rythme de la tachycardie
- l'onde P'
- l'espace P'R
- le complexe ventriculaire
- l'aspect de l'E.C.G. lorsque le rythme devient sinusal
- l'asepct de l'E.C.G. lorsque le rythme se ralentit
- les diverses influences susceptibles de modifier le rythme et l'aspect E.C.G. (à l'exclusion des différentes drogues que nous envisagerons plus loin).

1 - le rythme de la tachycardie

Expliquent sa longue tolérance, ceci étant un de ses traits dominants la tachycardie est le plus souvent modérée entre 130 et 175

Dans : L. = 6 cas 27 %
C.P. = 8 cas 47 %
le rythme ne dépasse jamais 175.

Ce rythme moyen, soutenu, est observé pendant des mois, des années, sans que soient notés des paroxysmes plus rapides.

Dans tous les autres cas, le rythme moyen est encore voisin de 140-160.

mais c'est là le deuxième caractère important, sur ce fond de tachycardie modérée, se greffent des paroxysmes plus rapides

(facteurs d'aggravation). Ces paroxysmes se déclenchent brusquement sans raison apparente

- leur rythme est supérieur à 175 dans 16 cas L. 72 %
  9 cas P. 53 %
- supérieur à 220 dans 6 cas L. 27 %
  4 cas P. 23 %
- avec 3 cas supérieurs à 280 (L = 1 C.P. = 2)
- donc en gros - 1/3 des cas n'ont jamais un rythme sup. à 175
  - 1/4 des cas seulement font des paroxysmes sup. à 220

Le 3e caractère important est la possibilité de modifier le rythme par certaines circonstances ou certaines drogues

Ceci sera envisagé dans un paragraphe particulier

2 - l'onde P'

3 caractères sont à considérer

- sa durée
- son amplitude
- son axe = siège du foyer

durée :

se situe en règle entre 6 et 8/100 de seconde dans tous nos cas sauf une fois (I0/I00); les auteurs ne mentionnent pas d'anomalie de durée.

amplitude :

dans 6 de nos cas, P' = 4 mm de Ht en D2 (35%) évoquant une hypertrophie auriculaire droite

dans les autres cas, elle atteint 2 à 3 mm

l'axe de P' :

dans la littérature, dans 3 cas, l'axe est entre - 60° et - 90° donc forme caudale

dans 7 cas, entre 30° et 150° donc forme céphalique

dans 9 cas, la tachycardie est dite supraventriculaire, sans précision

dans 1 cas, dite nodale

dans nos observations 6 cas ont un axe entre - 60° et - 90°

2 cas à - 30° classées comme caudales
donc 8 formes caudales

7 cas ont un axe entre 30° et 140°
donc formes céphaliques

- un cas est interprété comme : tachycardie ventriculaire ectopique septale ou supraventriculaire avec bloc complet rétrograde,

- un autre a un axe à 0° (GRO. Ghislaine) nous l'avons classé comme foyer céphalique.

Au total, 7 cas ont un ÂP, dans les limites physiologiques (- 30° à + 90°). En l'absence d'un rythme très rapide, ils peuvent faire porter le diagnostic erroné de tachycardie sinusale (LEV. Claude). Il faut savoir reconnaître ou suspecter une anomalie morphologique de P, en particulier un diphasisme inhabituel dans une dérivation.

3 - l'espace P'R

Nadas et d'autres auteurs ont insisté sur ce fait : il existe un bloc du 1er degré pour une tachycardie à 160 - 180

P'R est trop long par rapport à la tachycardie

- dans leurs 6 cas MORGAN NADAS le disent sup. à 12/100 S
- dans 8 autres cas de la littérature il est sup. à 15/100
- dans 2 cas il est normal
- dans 5 cas non spécifié

donc : allongé dans plus de 2/3 des cas.

Pour nos malades

sauf dans 1 cas, il est toujours supérieur à 12/100, atteignant 16/100 dans 2 cas et 18/100 ou + dans 8 cas (1/2 des cas).

4 - le complexe ventriculaire

Les critères suivants ont été utilisés :

- hypertonie ventriculaire gauche :

. onde RV6 30
. onde SV1 25
. RV6 + SV1 50
. Di V5 ou V6 0,04 sec
de ST et T en précordiales gauches

- hypertrophie ventriculaire droite

RV1 - SV1 15 au dessus de 2 ans
20 au dessous de 2 ans

a - QRS

- l'axe est presque toujours dans les limites de la normale
- la durée est exceptionnellement allongée
  (cas de FILIPPOVA et NITRIKHINA)
  GRO, Ghislaine, léger crochetage initial de QRS)
- l'H.V.G. est affirmée dans - L. = 2/22
  - C. P. = 9/17
- l'H bi ventriculaire suspectée dans C.P. 5/17
- l'H. VD seule suspectée dans C.P. 2/17

il n'est pas mentionné de signes d'hypertrophie

dans L. 13/22
C.P. 1/17

Donc pour nous il existe presque toujours une hypertrophie gauche ou biventriculaire, alors que ceci semble beaucoup plus rare aux auteurs.

Nous retrouvons la même différence de chiffre que nous avions observée pour le volume cardiaque

b - le segment ST, l'onde T

Les aspects observés au début de l'évolution sont probablement dus à l'HVG, ensuite apparaît une imprégnation digitalique d'importance variable.

5 - lorsque le rythme passe en sinus soit spontanément, soit sous l'influence du traitement

- les complexes auriculaires et ventriculaires prennent très rapidement un aspect normal, tandis que le volume du coeur diminue
- deux choses sont pourtant à noter, car elles sont fréquentes :

. il existe souvent une bradycardie relative (57 - 65/Minute)

. l'espace PR est souvent un peu long.

Ils peuvent pêtre les témoins d'une forte imprégnation digitalique.

6 - l'aspect E.C.G. lorsque le rythme varie

Nous avons vu que le rythme moyen de la tachycardie est de 150-170 environ

à ce rythme la réponse ventriculaire au foyer ectopique se fait selon le mode 1/1

a - lorsque le rythme s'accèlère la réponse reste souvent d'1 sur 1 mais un bloc AV spontané du second degré est possible (LEVERT); nous n'avons observé que 2 cas avec paroxysmes supérieurs à 250
(la réponse était d'ailleurs d'1/1 à ce rythme).

b - lorsque le rythme se ralentit
plusieurs aspects peuvent s'observer :

- le foyer ectopique garde la commande, ralentissant sa propre fréquence jusque 100 - 140 en moyenne, 80 dans le cas le plus lent (CARACTERE TOUT-A-FAIT PARTICULIER dans la cadre des tachycardies ectopiques) avec réponse 1/1, espace P'R constant.

- le foyer ectopique garde la commande, l'espace P'R est constant, la réponse est de 1/1 mais il existe des pauses ventriculaires sporadiques du 2e° variables.

- il se crée un bloc du 2e° 2/1, le foyer ectopique n'entraînant le ventricule que 1 fois sur 2

- on voit le sinus reprendre la commande pour 4 ou 5 battements, le foyer ectopique le gardant ensuite pour 4 ou 5 battements

- pendant des jours voir des semaines, alors que le sinus a repris la commande, on voit encore quelques rares salves ectopiques

Fait très caractéristique, on ne voit pratiquement jamais un retour au rythme sinusal brusque et définitif, mais des formes de passages où alternent activité sinusale et ectopique. Ainsi les formes répétitives qui peuvent être des formes cliniques sont aussi et presque toujours, un stade évolutif des formes soutenues.

7 - Diverses influences sont susceptibles de modifier le rythme E.C.G. (en dehors des différentes drogues que nous étudierons plus loin).

a - les manoeuvres classiques

Certains auteurs ont pu observer dans un cas ou un autre un ralentissement du rythme, voir même un retour fugace à un rythme sinusal par compression oculaire ou du sinus carotidien (HAV n° 2 BELLINI - BIAGGI - FILAPOVA - MILLER et PERELMAN).

C'est un fait rare et sa durée n'est que de quelques secondes. Nous ne l'avons jamais observé. Rappelons que la compression oculaire n'est pas une manoeuvre sans danger. Elle peut entraîner un décollement de la rétine.

b - beaucoup plus intéressants sont les changements de position

l'effort

le repos

le sommeil

. les changements de position

dans 12 cas de la littérature, la tachycardie s'accélérait nettement lors du passage à la position assise puis à la position verticale

. l'effort

Les aspects sont différents en rythme ectopique
en rythme sinusal

le coeur est en rythme ectopique

l'effort, les pleurs, les cris, les émotions accélèrent le rythme cardiaque par deux mécanismes, d'une part en supprimant le bloc A.V. du second degré quand il existe (spontané ou thérapeutique), d'autre part par accélération du foyer ectopique.

le coeur est en rythme sinusal

" - tout effort semble capable de mettre l'enfant en rythme ectopique, de "décrocher" le coeur à condition "qu'on y mette le prix.

- lorsque le traitement a permis au sinus de reprendre la commande, le foyer ectopique se dévoile au début pour des efforts modestes, puis pour des efforts de plus en plus violents

pour la petite RAI... Narguise, âgée de 9 ans, au début de son traitement, alors que le rythme était sinusal depuis 1 mois, on obtenait le passage en ectopie par une course de 100 m, le retour en sinus se faisait

7 minutes après l'arrêt de la course. Un mois plus tard pour le même effort le sinus ne perdait la commande que pendant 1 à 2 minutes.

. le sommeil, le repos

Dans 5 cas les auteurs insistent sur le ralentissement du foyer ectopique (160 à 130) la nuit ou au repos

Dans 8 de nos cas,ceci a été noté (dans tous les cas les plus récents depuis que l'on considère ce signe comme très spécifique).

Ce ralentissement peut être considérable dans quelques cas (60-100) si bien qu'en présence d'un bloc 2/1 digitalique on a une fréquence ventriculaire à 40 - 50.

. Enfin le passage d'un rythme ectopique relativement "lent" 160 à un rythme plus rapide 220 - 250 se fait parfois sous l'influence d'un effort. Plus souvent le passage est brutal, sans aucune cause apparente, ressenti parfois très nettement comme un pénible déclic (lorsque l'enfant est grand).

X - EXAMENS COMPLEMENTAIRES (en dehors de la radio et de l'ECG)

1 - les examens biologiques

Ils sont en règle générale normaux.

a - la N et FS

dans 2 C.P., au début on a pu noter une légère hyperleucocytose à polynucléaires

dans tous les autres cas, la N et FS étaient dans les limites de la normale.

b - la V.S.

- taux de la fibrine
- taux des antistreptolysines
- l'électrophorèse des protides

n'ont jamais été mentionnés comme anormaux

dans 18 cas/22 de L. ils sont spécifiés normaux

dans nos 17 cas, ils sont normaux.

c - Les recherches usuelles d'anticorps viraux faites dans 2 cas furent négatives

La recherche de cellules de Hargraves aussi.

2 - l'angiographie
pratiquée dans 1 C.P. est normale

3 - le cathétérisme
pratiqué dans 1 cas de L. (STROM CETTERQUIST)
dans 2 de nos cas
est normal

4 - l'exploration thyroïdienne
par l'I. 131
est normale dans 2 de nos cas
1 cas de L. (SHACHNOW)

5 - Cinédensigraphie
Biopsie musculaire
Doasge des 17 céto
n'ont rien montré de particulier.

Donc tous les examens biologiques et cardiovasculaires pratiqués jusqu'ici ont été en règle normaux.

XI - Evolution

- Evidemment tous les malades ont été traités le jour où le diagnostic a été porté
- Pour apprécier cette évolution et l'activité des différentes drogues on se heurte à différentes difficultés :

. l'imprécision de beaucoup d'auteurs quant aux critères de stabilisation, d'évolutivité,

. le fait que beaucoup de malades n'ont pas été examinés de puis de nombreuses années,

. la maladie évolue par poussées et le traitement met parfois longtemps à agir sur l'arythmie, alors qu'il est très efficace sur la défaillance cardiaque, à condition d'employer des doses adéquates

. les drogues ont été utilisées parfois à fortes doses, ailleurs à doses modestes,

- parfois longtemps
- souvent pendant quelques jours.

Toutefois se dégage un certain nombre de caractères :

- la tolérance est d'autant meilleure que le rythme est plus lent et les poussées de tachycardies élevées moins nombreuses,
- les complications, autres que les poussées d'insuffisance cardiaque peu fréquentes,
- les drogues sont longues à agir,
- la plupart des malades même en bon état général, conservant soit un rythme ectopique, soit un aspect de tachycardie répétitive ou récurrente.

Nous envisagerons dans ce chapitre :

- la durée d'observation de la maladie,
- le nombre de malades encore en rythme ectopique, ceux qui ont un rythme sinusal,
- la fréquence des poussées d'insuffisance cardiaque,
- la fréquence des complications, leur nature,
- le nombre de décès

La durée d'observation de la maladie a été

- supérieure à 10 ans dans : 5/22 C.L.
  avec 2/5 en sinus au dernier examen
  2/17 C.P. = aucun des deux n'est en sinus
- entre 3 et 10 ans : 3/22 C.L.
  dont 2/3 en sinus au dernier examen
  6/17 C.P.
  dont 4/6 en sinus au dernier examen
- entre 1 à 3 ans : 5/22 C.L
  dont 2/5 en sinus au dernier examen
  5/17 C.P.
  dont 1/5 en sinus au dernier examen
- entre 2 mois et 1 an : 9/22 G.L.
  dont 3/9 en sinus depuis 2 mois au moins
  4/17 C.P.
  dont 1 en sinus

- la réduction a donc été obtenue

9/22 soit 40 % C.L.

6/17 soit 35 % C.P.

- dans nos 6 cas réduits

. l'ectopie a duré

= E

. le sinus est observé depuis

= S

- 6 mois E 4 mois S.
- 6 mois E 5 ans 1/2 S.
- 1 à 10 mois E 2 mois S
- 2 ans E 1 an S
- 2 ans 1/2 E 2 ans S
- 7 ans 1/2 E 6 mois S

. on peut donc compter en gros que 1/3 des cas sont réduits

. la durée d'observation du foyer ectopique a donc été d'au moins 1 an dans 12 de nos cas sur 17, dans 13 cas/22 Litt.

. 10/22 C.L. 45 %

. 14/17 C.P. 82 %

Il y a là une discordance importante entre ce que l'on note dans la littérature et nos observations,

(pourtant tous les auteurs semblent prendre à peu près les mêmes critères : l'association minima à la tachycardie de signes fonctionnels soit digestifs, soit pulmonaires, l'asthénie, l'existence d'un foie augmenté de volume) cette discordance nous avait déjà frappé pour le volume cardiaque et les signes d'hypertrophie électrique

Les poussées d'insuffisance cardiaque sont indépendantes de l'âge mais sont liées à la fréquence du rythme cardiaque et à l'ancienneté de la maladie.

En dehors des poussées d'I. cardiaque les complications sont rares : 4 décès au total.

- 2 décès dans la littérature

. l'un au cours d'une thérapeutique antisyphilitique par malariathérapie (MILLER PERELMAN)

. l'autre vraisemblablement dû à la maladie par embol du M.S.D. et embol pulmonaire (BELLIENI BIAGINI)

- 2 parmi nos malades

. l'un, une malade perdue de vue (et dont on ne connait pas la cause), la malade avait une forme suivie depuis 10 mois (GRO. Ghislaine)
A noter que les accès atteignaient une fréquence de 300, que le traitement avait été interrompu à la suite " d'une intolérance " à la digitaline.

. l'autre, un nourrisson de 5 mois (KRO. Frédérique) :
Maladie traitée sans succès depuis 3 mois par les digitaliques ; bloc cardiaque (AV et intraventriculaire) apparu sous quinidine et persistant malgré l'arrêt de la quinidine. Le bloc est confondu avec une tachycardie ventriculaire. Inefficacité du choc électrique. Mort en fibrillation après injection de PROCAÏNAMIDE.

On relève :

- dans la littérature

. deux hémiplégies dans deux cas où le trouble du rythme dure plus de 10 ans (SHACKNOW - SPELMAN et NADAS)

. une embolie pulmonaire et d'un membre dans le cas mortel de BELLIENI BIAGINI

- parmi nos malades, aucune complication, en dehors d'accidents thérapeutiques (2 pertes de connaissance mal précisées).

Enfin lors du dernier examen

. 14/17, parmi nos malade étaient bien portants (sans présumer de l'aspect électrocardiographique)

. 18/22, parmi les malades de la littérature.

XII - Formes cliniques

Les tachycardies récurrentes et répétitives ne sont que des aspects particuliers des tachycardies prolongées de l'enfant.

On sait qu'il convient théoriquement de distinguer

- les formes répétitives

où sur un tracé sinusal de fréquence normale, parfois un peu rapide, apparaissent des selves plus ou moins longues d'extrasystoles ectopiques (1 à 7 extrasystoles groupées)

- les formes récurrentes

le tracé est sinusal, de fréquence normale pendant plusieurs minutes, puis survient un accès de tachycardie ectopique durant lui même quelques minutes, pour faire place brusquement au rythme sinusal.

En fait :

la limite entre ces deux formes est forcément imprécise ; au bout de combien d'extrasystole doit-on parler de forme récurrente; au cours d'un même tracé il est courant de voir se succéder les 2 aspects. (C'est ce que GALLAVARDIN et FROMENT avaient appelé l'extrasystolie en salves à paroxysmes tachycardiques à propos de formes ventriculaires bénignes essentiellement de l'adulte.)

surtout;

l'aspect répétitif ou récurrent constitue un stade évolutif fréquent sinon constant dans l'évolution vers la guérison d'une tachycardie soutenue =

11 de nos 17 malades

Aucun, parmi nos malades, n'a eu une tachycardie se révélant sous un aspect répétitif ou récurrent.

Dans la littérature, on retrouve depuis 1945, 16 cas où la tachycardie est, lors de sa découverte, répétitive ou récurrent et le restera tout le long de son évolution

- ce sont 13 garçons pour 3 filles
- l'âge de début, quelque soit le sexe, est très variable du 3e jour de la vie à la 18e année.
- les circonstances de découverte sont les suivantes :

. 6 sont des découvertes d'examen systématique

. 3 sont découvertes à l'occasion de battements cardiaques exagérés remarqués par les parents

. 3 à l'occasion d'épisodes rhinopharyngés

. 1 à l'occasion d'une fracture

. 1 autre devant des douleurs épigastriques, des vomissements

. 1 devant une esthénie.

L'examen clinique

est normal

- pas de dyspnée
- auscultation cardiaque normale
- pas de signe périphérique d'insuffisance cardiaque, en particulier le foie est de volume normal.

L'examen radiologique

révèle, dans 2 cas seulement, un volume cardiaque légèrement supérieur à la normale.

L'E.C.G.

- Le rythme ventriculaire moyen se situe entre 130 et 155 avec des extrêmes de 70 (quelques mouvements ectopiques) à 260 (ne subsistent plus que quelques lambeaux sinusaux)
- Le siège du foyer ectopique est souvent mal précisé

. 6 sont précisés comme caudal

. 2 sont appelés nodal

. les autres sont simplement mentionnés comme supraventriculaires

- L'espace P'R est précisé deux fois comme égal à 12/100, 1 fois à 14/100
- L'axe de QRS est normal dans tous les cas
- Dans deux cas sont notés un léger trouble de la conduction intra-ventriculaire
- Il n'existe pas de trouble de la repolarisation avant le traitement
- Les différentes manoeuvres classiques sont sans effet sur le foyer ectopique.
- Il ne semble pas exister de variations nyctémaires ou sous l'influence de l'effort contrairement aux formes soutenues qui évoluant vers la guérison passent par un stade récurrent ou répétitif.

- la nuit le rythme sinusal est presque constant;
- le jour le foyer ectopique se découvre d'autant plus facilement que l'effort est plus intense et plus prolongé.

Les examens complémentaires sont normaux

- les recherches de stigmates biologiques d'une maladie rhumatismale sont négatives dans 6 cas
- 1 fois sont mis en évidence des anticorps pour la COXSAKIE B1
- aucune angiographie ou cathétérisme n'a été fait.

La durée d'observation de la tachycardie a été très variable

9 mois à 10 ans. La plupart des auteurs ont revu leur malade au bout de 3 à 4 ans; ceux-ci conservent leur foyer ectopique, 8 sur les 16 étant sous un traitement d'entretien;

les 16 malades sont tous bien portants lors du dernier examen;

3 sur les 16 sont en rythme sinusal

les 13 autres ont encore des accès répétitifs.

Dans aucun cas il n'a été noté de poussée d'insuffisance cardiaque, ou une autre complication.

XIII - Diagnostic différentiel

Il est facile d'éliminer :

- une tachycardie sinusale (dans la forme avec ÂP' peu dévié) liée à une hyperthyroïdie par
  - . les signes associés d'hyperthyroïdie
  - . son caractère modéré
  - . ses variations à l'effort, au repos, son ralentissement sous thérapeutique spécifique alors que les digitaliques sont sans action sur elle
  - . un espace PR normal pour le rythme envisagé, l'absence de bloc.
- une parasystolie ventriculaire

où s'associent à un rythme sinusal de base, des salves d'extrasystoles ventriculaires et des lambeaux de tachycardie ventriculaire d'origine inconnue la maladie est en général fort bien supportée l'E.C.G. est toujours très caractéristique.

- une tachycardie pseudoventriculaire

Chez l'enfant, on n'a pas signalé de tachycardie prolongée avec bloc de branche permanent,

mais une tachycardie prolongée avec bloc de branche temporaire est possible (1 de nos cas ou le bloc est spontané ou thérapeutique).

- enfin les tachycardies sur syndrome de WOLF PARKINSON-WHITE ne sont pas prolongées.

XIII - Traitement

Nous nous bornerons à envisager ici les traitements effectués, leur résultat, pour envisager au chapitre III les propriétés propres des différentes drogues, leurs avantages, leurs inconvénients et à notre avis, leurs indication.

Nous adopterons la cotation suivante sur l'efficacité des drogues

= 5, effet total; excellent état clinique, examen normal, à l'E.C.G., le sinus garde la commande depuis 2 mois, sans qu'aucun accès récurrent n'existe

5 + :toute thérapeutique a été arrêtée

5 - :la thérapeutique doit être maintenue

= 4, le sinus a été obtenu, mais il est difficile de le maintenir; le volume cardiaque est normal

= 3, le sinus a pu être obtenu quelque temps mais le plus souvent on a dû se contenter d'un bloc 2/1; fréquence ventriculaire vers 100-120, l'action a été nette mais non totale sur le volume cardiaque (V1)

= 2, le sinus n'a pu être obtenu, la fréquence cardiaque est diminuée, l'action est imparfaite sur le volume cardiaque

= 1, le traitement a diminué quelque peu la fréquence cardiaque

= 0, aucune action

= - 1 Accidents

A - Dans les tachycardies soutenues

1 - Le choc

CP = utilisé 4 fois
+ 1 = 2 fois
0 = 1 fois
accident 1 fois (ENO... Donald)
(fibrillation ventriculaire qui n'a pu être réduite qu'au 3e choc)

Le choc semble induire un rythme sinusal quelques secondes, voire quelques minutes, mais l'action ne dure pas.

2 - Les digitaliques, la digitaline

L = utilisée 17 fois

valeur 5 = 5 fois
4 = 5 fois
3 = 6 fois
2 = 1 fois

CP = utilisé 11 fois
valeur 3 = 8 fois
2 = 2 fois
1 = 1 fois

- la digoxine (ou la cédilanide)

L = utilisée 3 fois

5 = 2 fois
4 = 1 fois

CP = utilisée 8 fois
5 = 3 fois
4 = 3 fois
3 = 1 fois
2 = 1 fois

soit pour les digitaliques une action supérieure à 3 dans 4/5 des cas mais égale à 5 dans moins d'1/4 des cas (peut-être plus pour la digoxine, car on hésite moins à employer des doses plus fortes à causes de son élimination plus rapide).

- Donc une action très efficace dans 4 cas sur 5 mais une restauration permanente du sinus dans moins d'1/4 des cas.
- Aucun cas d'intoxication grave, ou d'accident.

3 - La Quinidine

L. utilisée 15 fois

5 = 1 fois
4 = 1 fois
1 = 2 fois
0 = 9 fois

une intolérance avec trouble de la conduction intraventriculaire mais réversible

CP. utilisée 10 fois

5 = 1 fois
4 = 3 fois
3 = 3 fois
0 = 1 fois

Accidents dans 2 cas

- bloc cardiaque chez un nourrisson de 4 mois (KRO... Frédérique)
- abberations ventriculaires légères et bigéminisme auriculaire réversible dans un autre cas (RAI... Narguice)

donc une action supérieure à 3 dans 8 essais sur 23 (un peu plus d'1/3 des cas)

mais action nulle dans 9 cas sur 23 (un peu plus d'1/3 des cas)

2 accidents.

4 - Digitaline + Quinidine = CP = 2 essais + 4

5 - Les associations : drogue majeure + 1 drogue mineure

- digitaline + réserpine CP

9 essais : 5 = 4 fois
4 = 2 fois
3 = 2 fois
2 = 1 fois

donc association très efficace, paraissant sans danger dans nos observations.

- digitaline + Désernyl

2 essais : 5 = 1 fois
4 = 1 fois

association d'emploi très récent (LEV. Claude) (GAU. Christian); sans danger, qui devra faire ses preuves.

6 - La procaïnamide

L = 2 essais = 2 échecs

CP = 4 essais = 1 décès = (KRO. Frédérique)
= 0 = 3 fois

pas d'action dans ces tachycardies

la drogue est ici même dangereuse.

7 - la corticothérapie

L = 1 essai = 5 (GOB, Musiani)

CP = 6 essais = 0

L'on sait que les corticoïdes sont sans effet sur la tachycardie ectopique paroxystique.

Il semble étrange qu'un auteur ait eu un succès dans une tachycardie prolongée.

8 - ont encore été essayés

- la prostigmine

L = 3 essais 1 = 1 fois
0 = 2 fois

- la néosynéphrine

CP = 2 essais 0 = 1 fois
+ 2 = 1 fois

- l'aleudrine

CP = 1 essai = 0

- l'ajmaline

CP = 2 essais 0 = 1 fois
+ 1 = 1 fois

- l'entraînement électrosystolique

1 essai = 0

Ainsi : - la digitaline et plus récemment la digoxine sont très efficaces dans 4/5 des cas, mais ne peuvent restaurer un rythme sinusal continu que dans 1/4 des cas.

- la quinidine nous semble plus active que les auteurs classiques le disent (environ 1/3 des cas) avec une sorte de loi du tout ou rien (inefficace dans 1/3 des cas).

- le choc ne paraît pas aussi intéressant ici qu'en d'autres indications

- l'association digitaline + réserpine
digitaline + désernyl

peut être utile.

B - Dans les tachycardies répétitives (16 cas)

Il est très difficile de coter l'action des drogues : devant la bonne tolérance clinique et électrique, la plupart des auteurs n'ont souvent pas traité leurs malades; souvent l'essai thérapeutique a été très bref.

- la digitaline a été essayée

  dans 9 cas 5 = 2 fois
  3 = 7 fois

- la quinidine

  5 fois essayée 3 = 5 fois

- digitaline + réserpine

  2 essais = 5

- pronestyl

  prostigmine
  chacun 1 essai = pas d'effet

- dans 6 cas aucun traitement n' a été essayé

Une remarque s'impose donc : en dehors de l'association digitaline + réserpine qui a effacé le foyer ectopique 2 fois, les drogues semblent incapables de faire disparaître complètement le foyer ectopique.

oOo

CHAPITRE III

DISCUSSION ET ATTITUDE THERAPEUTIQUE PROPOSEE

Un certain nombre de points doivent être envisagés :

- points cliniques
  - quand faut-il penser à une tachycardie prolongée ?
  - quels en sont les signes d'examens ?
- points électrocardiographiques
  - quelles sont les particularités du rythme ectopique ?
  - ce foyer est-il réellement ectopique ou sinusal ?
- points étiologiques
  - que sont ces tachycardies prolongées ?
  - méritent-elles des examens complémentaires très poussés ?
- points pronostiques
  - quel est l'avenir de ces malades ?
- points thérapeutiques
  - quelles drogues doit-on employer, combien de temps et comment ?

La tachycardie supraventriculaire prolongée peut être considérée comme :

une affection rare mais non exceptionnelle. Toute sa gravité réside non pas dans l'existence d'un foyer ectopique mais dans la fréquence induite par ce foyer ectopique.

affection bénigne, latente ou peu prononcée, si le foyer ne se manifeste que par intermittence (forme répétitive ou récurrente)

affection plus sévère si le foyer garde la commande permanente (forme soutenue)

affection d'autant plus sévère que ce foyer ectopique tout en gardant continuellement la commande est susceptible d'accélérations subites du rythme, supérieures à 180 battements/minute.

I - Remarques cliniques

Les signes cliniques révélateurs sont des signes de défaillance cardiaque.

Ils sont d'autant plus nets que la fréquence est plus élevée

- l'anxiété
- le mauvais état général
- les symptômes digestifs

doivent attirer l'attention.

Ils s'atténuent lorsque la fréquence cardiaque s'abaisse, soit spontanément, soit sous l'influence de la thérapeutique, réapparaissent lorsqu'elle s'élève. Pour une fréquence modérée 130 - 150, la tolérance est toujours bonne et l'affection reconnue après des semaines, voire des mois.

L'examen clinique découvre rarement des oedèmes, le plus souvent tout se réduit à un foie augmenté de volume, une tachycardie; le souffle systolique de pointe parfois entendu reste modéré; il disparaîtra avec les autres signes. de défaillance cardiaque.

L'examen radiologique objective une augmentation globale du volume cardiaque souvent plus nette des cavités gauches. Cette augmentation, elle aussi, est proportionnelle à la fréquence cardiaque et à l'ancienneté de l'affection.

II - Remarques électrocardiographiques

A - Le foyer ectopique est remarquable par un certain nombre de particularités

Chose tout à fait extraordinaire, qu'il soit céphalique ou caudale, ce foyer est susceptible d'accélérer ou de réduire sa fréquence entre des

rythmes s'échelonnant de 100 à 230; l'onde P' tendant à se confondre avec le T précédent lorsque le rythme s'accélère; se détachant de celui-ci lorsque le rythme se ralentit. Les accélérations se font sans raison apparente. Le ralentissement du foyer pouvant se faire soit sous thérapeutique, soit spontanément, tout particulièrement lors du repos ou du sommeil, autre caractère singulier.

Pour un rythme ventriculaire inférieur à 120, le foyer ectopique peut se comporter de différentes façons :

- garder sa fréquence propre à 100 et n'inciter le ventricule qu'une fois sur 2 ou 2 fois sur 3.
- partager la commande avec le sinus, l'un entraînant le ventricule sur 2 ou 3 systoles, puis 1 autre.
- soit céder la place au sinus, mais en se signalant par quelques extrasystoles.

Quelle que soit la fréquence observée même très rapide, il existe presque toujours un bloc du 1er degré, avec allongement de l'espace P'R, pouvant atteintre 16/100 ou plus pour une fréquence de 170.

Le foyer ectopique est particulièrement résistant à toute thérapeutique, même lorsque le rythme sinusal a été obtenu, son erradication totale demande des mois, des années, des salves d'extrasystoles, de courts accès tachycardiques, à l'effort s'observant encore longtemps.

Il faut d'ailleurs noter que les formes répétitives d'emblée, si elles sont les plus bénignes sont les plus difficiles à réduire complètement.

B - Peut-on toujours affirmer que le foyer soit ectopique et non sinusal ?

Lorsque le foyer est juxtasinusal, c'est-à-dire céphalique, il peut-être difficile d'affirmer sa nature ectopique, surtout lorsque le rythme est accéléré proche de 140 chez le grand enfant. L'allongement de l'espace P'R, les variations spontannées de fréquence, la possibilité de bloc 2/1 sont autant d'éléments évocateurs mais seul, l'apparition d'un rythme sinusal coexistant avec le foyer ectopique dont l'axe de P est différent de celui de P', permettra d'affirmer l'ectopie avec certitude; il est exceptionnel que ceci ne se produise pas au cours de l'évolution.

III - Remarques étiologiques :

A - Que sont les tachycardies prolongées ?

Est-ce un syndrome, est-ce une maladie particulière ? rien ne nous permet à l'heure actuelle d'affirmer l'une ou l'autre hypothèse.

Dans aucun cas, l'étiologie rhumatismale, une cardiopathie congénitale n'ont pu être retrouvées.

L'origine tumorale peut être écartée, selon toute vraisemblance, devant ces évolutions si longues, parfaitement régressives; il est donc raisonnable de déconseiller toute exploration quelque peu traumatisante lors de la phase aiguë de l'affection.
L'exploration par électrodes endocavitaires ou oesophagiennes nous semblent pourtant un examen qu'il serait souhaitable d'obtenir pour fixer exactement la forme électrocardiographique, en particulier dans le cas avec AP' peu dévié.

La nature virale ne peut être exclue; un quelconque trouble métabolique est peut être une hypothèse de travail à approfondir.

IV - Remarques pronostiques

La tolérance est liée, nous l'avons dit, à la fréquence cardiaque, fréquence de base et plus haute fréquence des accès paroxystiques.

La maladie est longtemps bien supportée; toute tachycardie importante entraîne une défaillance cardiaque.

Le pronostic à long terme semble bon. Les complications autres que l'insuffisance cardiaque sont rares. Il est exceptionnel que le traitement n'arrive pas à juguler la poussée d'asystolie.

Bonne tolérance ne veut pas dire régression rapide des troubles sous thérapeutique

- si l'asthénie, les signes digestifs disparaissent souvent en quelques jours
- le foie met très souvent des semaines à retrouver son volume normal
- le volume cardiaque, des mois
- la guérison est toujours difficile à affirmer, le foyer ectopique pouvant se manifester à nouveau, après plusieurs mois, plusieurs années.

V - Remarques thérapeutiques

La thérapeutique doit viser :

- avant tout à abaisser la fréquence cardiaque, l'état clinique s'améliorant parallèlement à cette fréquence
- ensuite à restaurer un rythme sinusal et à maintenir ce rythme sinusal.
- enfin à prévenir les rechutes.

Plusieurs notions doivent être soulignées :

- il faut d'emblée donner des doses efficaces, quelque soit la drogue employée, doses suffisantes pour réduire la défaillance cardiaque
- il faut maintenir ces doses jusqu'à ca que la défaillance cardiaque soit réduite, le rythme suffisamment lent à 140 ou moins
- il faut être patient avant d'affirmer qu'une drogue agit mal
- il faut que le traitement soit poursuivi très longtemps, des mois, voire des années, en abaissant progressivement la dose de ces drogues selon :

. la clinique
. la radio
. l'E.C.G.

- il faut savoir associer les drogues, répartir les doses au cours du nyctémaire.

Enfin que faut-il penser des différentes thérapeutiques ?

Reprenons tous ces points

1 - il faut abaisser la fréquence cardiaque

Il faut que cette fréquence atteigne dans un premier stade un chiffre inférieur à 125 - 130 (chiffre pour lequel les signes de défaillance cardiaque commencent à s'estomper). Dans un second stade un chiffre voisin de 90 - 100, que ce chiffre soit obtenu par restauration du rythme sinusal ou par blocage du foyer ectopique, bloc 2/1 - 2/3 - voire 3/1.

Ce bloc ne doit en aucun cas être considéré comme un signe d'intoxication : il permet à l'enfant de mener une vie normale, sans trouble clinique, au coeur de retrouver son volume physiologique.

2 - restaurer un rythme sinusal et le maintenir

Dans certains cas le rythme sinusal apparaît assez rapidement, dans d'autres, il ne se manifeste qu'après des mois, voire des années de traitement.

La plupart du temps il est difficile à maintenir, exigeant l'association de plusieurs drogues, un ajustement de la posologie dans la répartition quotidienne. Il faudrait théoriquement obtenir, un état clinique normal, un rythme sinusal permanent, qui se maintient quel que soit l'effort demandé à l'enfant. Ce n'est que dans ce cas, et encore très progressivement, que toute thérapeutique peut être suspendue.

En fait, on doit souvent se contenter d'un état clinique satisfaisant, d'une fréquence cardiaque normale, que celle-ci ait été obtenue par bloc 2/1 ou par "tachycardie répétitive". Beaucoup hésitent, dans ces cas, à vouloir à tout prix obtenir un rythme sinusal, en particulier à "choquer" cet enfant bien portant.

Il est évident que la thérapeutique médicamenteuse ne doit pas être arrêtée chez ces malades "stabilisés" et non guéris.

La patience est indiquée dans tous les cas.

3 - prévenir les rechutes

Ceci n'implique en aucun cas que l'enfant mène une vie pleine d'interdits.

La thérapeutique doit permettre une vie normale, où les jeux même actifs ont leur part.

Prévenir les rechutes, c'est maintenir la thérapeutique suffisamment longtemps, c'est suivre régulièrement l'enfant en faisant un examen clinique, radiologique et électrocardiographique complet avant et après effort.

4 - savoir donner les drogues à doses suffisantes et suffisamment longtemps, être patient avant d'affirmer l'inefficacité d'une drogue.

La posologie infantile effraie souvent les thérapeutiques d'adultes.

Comme la maladie évolue souvent depuis plusieurs mois, il ne faut pas espérer le miracle immédiat : il est courant de devoir attendre le 5e-6e jour avant qu'une modification sensible de l'E.C.G. n'apparaisse, il faudra des mois au volume cardiaque pour reprendre ses contours normaux.

5 - Critères permettant d'arrêter toute thérapeutique

Il n'en existe pas : chez un enfant qui vit normalement, nous pensons que sous surveillance, alors qu'il n'existe plus aucun signes cliniques, radiologiques, électrocardiographiques même à l'effort, on peut essayer cet arrêt lorsque le rythme sinusal persite depuis 6 mois à 1 an au moins à condition que le coeur soit de volume normal.

6 - Association de drogues. Adaptation de la posologie dans la journée.

On a souvent intérêt à associer les drogues majeures, digitaline ou quinidine aux barbituriques, aux tranquillisants, à la réserpine. Très souvent il convient de fractionner la dose journalière de façon particulière; le repos, le sommeil, ralentissent le rythme, on peut, par exemple, donner 2/3 de la posologie le matin, 1/3 le soir.

7 - Valeur respective des différentes drogues

A - Le choc électrique

Si la stimulation par décharge de condensateur semble préférable, du fait de sa durée beaucoup plus courte, l'expérience du choc est très modeste dans les tachycardies de l'enfant; elle semble assez décevante dans les tachycardies prolongées.

Doit-on pour cela rejeter cette thérapeutique ?

L'expérience est récente; il est très dificille de conclure à l'efficacité ou l'inefficacité d'une thérapeutique sur moins de 10 cas.

Choquer l'enfant en pleine insuffisance cardiaque semble voué à l'échec, peut-être dangereux.

Choquer l'enfant lorsque l'insuffisance cardiaque a été réduite, que l'état clinique est bon, mais le rythme encore ectopique, n'a guère été tenté.

Les uns reconnaissent que le choc a été un échec, mais pensent que ce dernier est dû à l'asystolie, au mauvais état général au moment du choc, qu'il faudrait choquer sur un coeur déjà diminué de volume.

Les autres concèdent que le choc est inefficace ou dangereux en pleine insuffisance cardiaque mais hésitent beaucoup à offrir à une thérapeutique violente et peut être pas dénuée de risques, des enfants dont le

rythme n'est pas encore sinusal, mais qui ont un état clinique satisfaisant, et ce, grâce aux drogues.

L'entrainement électrosystolique n'a été tenté qu'une fois sans succès.

B - Les digitaliques

4 points doivent être envisagés :

- les signes d'intoxication réelle
- les différents digitaliques
- leur présentation, leur posologie
- leur valeur thérapeutique.

1 - La thérapeutique ne doit être suspendue que devant des signes d'intoxication réelle

- les vomissements incoercibles sont l'alarme clinique classique mais inconstante
- électriquement, les modifications de ST et de T ne sont que des signes d'impregnation; l'allongement de l'espace P'R fait partie du tableau de la maladie. La constatation d'un bloc 2/1 ou 3/2 loin d'être redoutée doit être considérée comme une étape vers la guérison.

Un bloc 3/1, une pause ventriculaire trop prolongée, incitent à diminuer la posologie; un rythme bigéminé, l'apparition d'un flutter vrai, d'une fibrillation, la majoration notable de la tachycardie, un trouble de la conduction intraventriculaire, rarement une extrasystole ventriculaire, font arrêter momentanément la thérapeutique.

2 - les différents digitaliques

= la DIGITOXINE (DIGITALINE)
per os, a été et reste très employée : toutefois, son temps de latence de plusieurs heures, sa très longue durée d'action, font craindre une posologie trop forte et souvent modérer cette posologie .

La digitaline n'agit qu'à partir de la 3e heure; son action n'est maxima que vers la 9e heure, encore notable le 6e jour; ne sera nulle qu'entre la deuxième et troisième semaine.

= la G. - STROPHANTINE (OUABAINE)

Injectée seulement par voie veineuse, la phase de latence est très brève, l'action est nette au bout de 10 minutes, maxima au bout d'une heure, très faible au bout de 24 heures.

Elle n'est utile qu'en cas de grande insuffisance cardiaque. Elle est peu utilisée chez l'enfant.

= la K - STROPHANTINE (KOMBE-STROPHANTINE)

utilisée aussi par voie veineuse a une action encore plus brève que la G - Strophantine.

= le LANATOCIDE C (CEDILANIDE)

I.V. sa phase de latence est très brève, comparable à la G - Strophantine, mais son action est beaucoup plus longue, maxima en 4 h, encore nette le 2e jours. Elle peut être très utile en cas d'urgence en attendant que la digoxine injectable soit commercialisée.

= l'ACETYL - DIGITOXINE (ACYLANIDE)

a un mode d'action très voisin de la digitoxine (digitaline).

Nos préférences vont à des médications, dont la latence, la durée d'action sont plus courtes que celles de la digitaline permettant ainsi une posologie plus forte avec une sécurité plus grande : ce sont ces drogues et tout particulièrement la digoxine qui ont été adoptées pour les malades les plus récents :

= la DIGOXINE (DIGOXINE NATIVELLE et CORAGOXINE SERVIER)

extrait de la digitale laineuse. A un temps de latence de 30 minutes, une action très forte à la 3e heure, maximum à la 6e heure, faible à la 18e heure.

Les 3/4 de la dose sont éliminés en 72.

" L'effet thérapeutique " est 3/4 annulé en 3 jours.

L'"effet digitalique total " dont témoignent les signes d'imprégnation électrocardiographique dure 4 à 7 jours contre 2 à 3 semaines pour la digitaline (par voie veineuse, non commercialisée en France, agit en moins de 10 minutes).

= l'ACETYL - DIGOXINE (ACYGOXINE)
extrait de la digitale laineuse, a une absorption et une action peu différente de la digoxine.

3 - présentation et posologie

2 faits doivent être connus

- l'absorption digestive
- la dose active de tout digitalique.

L'absorption digestive du produit ingéré per os est de :

100 % pour la DIGITALINE NATIVELLE
67 % pour l'ACETYL-DIGITOXINE
50 % pour la DIGOXINE
50 % pour l'ACETYL-DIGOXINE
très variable, 10 % le plus souvent, pour le LANATOCIDE C
0 % pour K et G - STROPHANTINES

La dose active (posologie usuelle) de la DIGITALINE et de l'ordre de 20 à 25 µg/kg/24 h (g = microgramme milième de milligramme)
40 µg/kg/24h est une dose forte
60 µg/kg/24h une dose maxima.

On saura donc :

- que par voie buccale :

la posologie courante doit être la suivante : (Dose d'attaque)

20 à 25 µg/kg pour la DIGITALINE
30 à 35 µg/kg pour l'ACETYL DIGITOXINE
40 à 45 µg/kg pour la DIGOXINE et l'ACETYL DIGOXINE

- par voie veineuse :

20 à 25 µg/kg pour la DIGITALINE
30 à 35 µg/kg environ pour LANATOCIDE C et G et K STROPHANTINES
pour la digoxine nous envisagerons cette posologie plus en détail

A - Dose d'attaque (per os) (posologie maxima)

1 - prématuré et nouveau-né

sont hypersensibilisés aux digitaliques
40 à 50 µg/kg/24h.

2 - Nourrisson de 1 mois à 2 ans

60 à 80 µg/kg/24h.

3 - Enfant de 2 à 10 ans

40 à 60 µg/kg/24h

4 - Au-dessus de 10 ans

dose globale de 2000 à 4000 µg
avec une première prise de 1000 µg.

B - La dose d'entretien

1 - jusqu'à 10 ans
10 à 20 µg/kg/24h.

2 - après 10 ans
250 à 750 µg/24h.

C - Répartition des doses

1 - dose d'attaque :

- 1ère prise = 1/2 dose totale
- 2ème prise = 1/4 dose totale, 6 à 8 heures après la prise précédente
- 3ème prise = 1/4 dose totale, 12 à 16 heures après la prise précédente

une variante est de donner la dose en 3 fois, toutes les 8 heures.

2 - dose d'entretien

- 2 prises quotidiennes.

D - Surveillance :

La digitalisation d'attaque ne peut se faire que sous surveillance clinique et électrocardiographique très stricte; il faut faire un E.C.G. toutes les 3 heures, ne pas renouveler une dose sans contrôle E.C.G.préalable. Il ne faut pas se fier à l'apparition inconstante de signes digestifs pour déceler une intoxication dhez l'enfant.

E - Cas particulier des tachycardies ectopiques prolongées

1 - Le traitement d'attaque est identique à celui de tout accès de tachycardie paroxysmique.

2 - Au bout de 24 à 36 heures on donne la dose d'entretien

Rappelons enfin

que pour : - la DIGITALINE, 1 goutte = 20 µg
1 comprimé = 100 µg
1 ampoule = 200 µg

- l'ACETYL-DIGITOXINE, 1 comprimé = 200 g d'ACYLANIDE

- la DIGOXINE, 1 comprimé de CORAGOXINE = 125 µg
1 comprimé de DIGOXINE = 250 µg
1 goutte = 16 g,6 (non commercialisé)

- l'ACETYL DIGOXINE, 1 goutte d'ACYGOXINE = 11 µg

- le LANATOCIDE-C
solution et dragées son à rejeter
1 ampoule I.V. à 400 µg (2cc)

- la G-STROPHANTINE
soluté et suppositoires à rejeter
1 ampoule I.V. = 250 µg d'OUABAINE

- l'ACETYL K. STROPHANTINE, KOMBE. STROPHANTINE
1 ampoule IV = 250 µg
1 ampoule IM = 500 µg

4 - Valeur thérapeutique

Les digitaliques (avec une préférence pour la Digoxine) ont une très bonne action sur la fréquence cardiaque et les signes d'insuffisance cardiaque.

Les signes fonctionnels disparaissent en quelques jours; le foie est plus long à retrouver un volume normal, le coeur met souvent des mois à retrouver sa silhouette physiologique.

La fréquence cardiaque est ramenée très rapidement à un chiffre acceptable : 140 - 160 - (24h à 4 jours); il faut plus longtemps, souvent plusieurs semaines, pour obtenir une fréquence de 80 - 90.

Les digitaliques restaurent souvent le rythme sinusal. Mais il n'est souvent obtenu qu'au bout de nombreux mois.

Les digitaliques sembleraient pouvoir obtenir moins facilement le rythme sinusal mais le maintenir mieux que la Quinidine.

Les accidents d'intolérance majeure sont exceptionnels, il n'y a pas eu d'accidents graves.

C - La Quinidine

Son effet dépresseur avec risque de collapsus la fait redouter des pédiâtres français qui ne l'utilisent qu'avec une certaine crainte; les pédiâtres étrangers ne semblent pas partager entièrement cette crainte.

1 - Les signes d'intoxication quinidinique doivent être reconnus précocement

- l'allongement de PR au-dessus de 16.18/100 n'est pas ici un signe fidèle en raison des caractères propres de la tachycardie
- beaucoup plus inquiétant sont :
  - l'élargissement de QRS; si cet élargissement croît de 50%, on doit cesser toute thérapeutique,
  - les extrasystoles ventriculaires,
  - à plus forte raison une tachycardie ventriculaire
- le collapsus est dû soit à une bradycardie extrême, soit à une fibrillation ventriculaire succédant à la tachycardie ventriculaire, soit à une dépression du système nerveux central. Le traitement en serait les drogues vasopressives, la METHYL - AMPHETAMINE. Il est important de savoir que quelque soit le sel utilisé après une dose unique de Quinidine, l'action est maxima au bout d'une ou deux heures, disparaît au bout de 4 heures,donc théoriquement, l'effet dépresseur est contrebalencé par l'élimination rapide.

2 - Les différentes préparations

- la QUINICARDINE
  est le sulfate de Quinidine, comprimés à 200 mg
- la CARDIOQUINE
  est le polygalacturonate de Quinidine, comprimés à 275 mg
- l'HYDROQUINIDINE
  comprimés à 150 mg de chlorhydrate de dihydroquinidine
  ampoules à 300 mg de gluconate de dihydroquinidine,pour voie I.M.

Ces deux dernières préparations seraient mieux tolérées par voie buccale que le sulfate d'hydroquinidine, la voie I.M. d'action un peu plus rapide que la voie orale.

1 comprimé de CARDIOQUINE ou d'HYDROQUINIDINE équivaut à 1 comprimé de QUINICARDINE

3 - posologie

- La dose d'attaque est de l'ordre de 5 mg/kg de sulfate de QUINIDINE pour UNE PRISE, à renouveler toutes les 2 ou 3 heures jusqu'à réduction du trouble. En cas d'échec, elle peut être doublée pour certains.

- La dose d'entretien sera la moitié environ de la dose d'attaque pour les 24h, en fait déterminée à propos de chaque malade.

4 - Valeur thérapeutique

- Si la toxicité est certaine, imprévisible, la tolérance de l'enfant est nettement supérieure à celle de l'adulte.

- Ce médicament peut obtenir un retour au rythme sinusal, selon la loi du " tout ou rien", plus facilement que la digitaline, mais il maintient ce rythme plus difficilement que celle-ci.

- Il semble non dangereux à condition :
de l'utiliser sous surveillance électrocardiographique continue, avec prise de le tension, de ne jamais renouveler une dose sans pratiquer un électrocardiogramme, de ne pas vouloir suivre de schéma posologique trop strict, de ne jamais l'employer chez un enfant en défaillance cardiaque; il est même préférable d'avoir obtenu une franche diminution du volume cardiaque sous traitement digitalique.

D - La PROCAÏNAMIDE (PRONESTYL)

1 - Les signes d'intoxication, les dangers sont les mêmes que ceux observés avec la quinidine

2 - préparation

comprimés à 250 mg
ampoules injectables à 1 g (IV ou IM)
1 ml = 100 mg

3 - posologie

NADAS conseille 10 à 15 mg/kg/per os pour une prise, répétés toutes les 2 à 4 heures jusqu'à la guérison où l'apparition des signes toxiques. La voie veineuse est dangereuse, utilisable en cas d'urgence.

4 - Valeur thérapeutique

Le Pronestyl est un antifibrillant puissant, ralentissant la conduction intracardiaque, il déprimerait beaucoup moins le myocarde que la Quinidine.

- la concentration maxima est obtenue en 1 heure par voie buccale, un peu plus vite par voie veineuse,
- son élimination est totale en 6 heures,
- un essai bref a été tenté dans 4 de nos cas; dans 3 cas de la littérature; il n'y a pas eu de succès. Le décès de KRO... Frédérique est peut être dû à l'emploi de cette drogue mais l'indication était érronée. Dans les autres cas, il n'y a pas eu d'incident. L'expérience est donc modeste, les résultats aussi.

E - La Réserpine (SERPASIL)
alcaloïde de RAUWOLFIA SERPENTINA

- Comme pour ses effets bradycardisants et sédatifs, la réserpine n'a guère été employée seule; il est donc difficile d'isoler son action propre.

- Elle est considérée par la plupart des auteurs comme une médication d'appoint utile lorsque les drogues majeures ont abaissé le rythme cardiaque. Elle permet de baisser les doses de digitalique ou de quinidine.

- les comprimés sont à 1/10 mg. On l'emploie à la dose de 1 à 4/10 de mg/24h selon l'âge.

F - La Prostigmine

a été utilisée quelquefois. Elle ne semble pas avoir quelque succès à son actif.

G - L'AJMALINE (CARDIORYTHMINE)
est un des alcaloïdes de RAUWOLFIA SERPENTINA

- Expérimentalement, elle possède 4 actions :

- action chromotrope négative,
- action dromotrope positive,
- vasodilatation coronarienne,
- action "tranquillisante"

- Elle se présente sous 3 formes :

- comprimés à 50 mg
- comprimés à 20 mg
- ampoule de 50 mg

pour voie intraveineuse.

- l'expérience en est très modeste chez l'enfant puisque son utilisation n'a été tentée que 2 fois, semble-t-il, sans succès (on a signalé un décès lors de son utilisation IV. (Montpellier)

- la posologie n'est pas codifiée chez l'enfant; il semble qu'il ne faille pas dépasser 40 mg pour 1 prise per os; celle-ci pouvant être renouvelée 4 heures après.

H - la NEOSYNEPHRINE en I.V.

a pu induire un rytme sinusal de quelques secondes dans un cas.

1 - Le DESFRNYL

semble avoir une action intéressante dans un de nos cas (LEV. Claude), plus modeste dans l'autre; la drogue essayée à la phase de stabilisation, est sans danger.

J - Les CORTICOIDES

donnés à des doses variables, parfois modestes, souvent élevées et correctes, si l'affection avait été rhumatismale. Ils n'ont jamais apporté aucune amélioration dans les tachycardies prolongées.

Ce longinventaire des différentes thérapeutiques montre bien qu'aucune n'est parfaite, que chacune peut avoir son intérêt à un moment donné. Les essais de certains produits sont trop brefs. D'autres trop récents et sur un nombre de cas trop modeste pour pouvoir conclure.

Dans l'ignorance d'une étiologie, le traitement doit se contenter d'être symptomatique. Toutefois, dans un nombre non négligeable de cas, ce traitement symptomatique semble bien avoir guéri l'arythmie, et en tout cas les digitaliques sont hautement efficaces sur IC et cardiomégalie, et ceci d'autant plus vite que le malade est traité plus précocement.

La théraeputique devant être poursuivie pendant des mois selon une posologie souvent élevée, on ne saurait trop insister sur la nécessité de traiter ces enfants dans un CENTRE SPECIALISE; les garder sous surveillance électrocardiographique continue, pouvoir pratiquer en quelques secondes une réanimation infantile, correcte, sont en effet indispensables, si l'on veut une thérapeutique honnête et non une expérimentation aveugle.

oOo

R E S U M E

LES TACHYCARDIES ECTOPIQUES PROLONGEES SUPRAVENTRICULAIRES.

Surviennent à tout âge chez le garçon aussi bien que chez la fille, contrairement à la forme paroxystique qui atteint électivement le petit nourrisson de sexe masculin.

- Les circonstances de découverte sont variables : examen systématique, battements trop rapides des vaisseaux du cou remarqués par les parents, symptômes de défaillance cardiaque plus ou moins francs.

- Il faut penser à cette forme très spéciale de trouble du rythme devant une tachycardie durable, même si elle n'est pas très accentuée, savoir demander électrocardiogramme et cliché thoracique.

- Le cliché thoracique révèle un volume cardiaque beaucoup plus important que ne laisserait prévoir la pauvreté clinique.

- L'électrocardiogramme précise le trouble du rythme : un axe de P' peu dévié peut rendre le diagnostic très difficile.

- En l'absence de traitement, la défaillance cardiaque est la complication la plus fréquente.

- la thérapeutique de choix est le traitement digitalique en particulier la DIGOXINE très maniable chez l'enfant.

- Sous digitalisation suffisante, l'évolution est dominée par trois faits :

  - une disparition rapide des signes cliniques d'insuffisance cardiaque,
  - une diminution très progressive de la cardiomégalie
  - la persistance de l'activité du foyer ectopique; il résiste souvent à toutes les thérapeutiques usuelles. Dans notre observation le plus longue, le rythme est ectopique depuis 13 ans.

- le but à atteindre est essentiellement le ralentissement du rythme ventriculaire; ceci survient par deux mécanismes :

- l'un constant, le foyer ectopique abaisse sa fréquence, parfois même jusqu'à des chiffres presque physiologiques, sans pour autant perdre la commande (c'est là un des caractères essentiels de cette arythmie),

- l'autre inconstant, apparition d'un bloc auriculo-ventriculaire du second degré qu'il faut essayer de maintenir 2 à 3/1 par le traitement digitalique.

- Obtenir le rythme sinusal est un but souhaitable mais pas toujours réalisable.

- Le traitement et la surveillance seront prolongés. Le traitement doit être " ajusté" selon l'évolution et la croissance de l'enfant. L'activité physique doit être déterminée d'après la tolérance. Il est fréquent que le résultat thérapeutique, stable au repos ou lors d'une activité modérée soit incomplet lors des efforts violents, que le rythme sinusal ait été obtenu ou non.

oOo

C O N C L U S I O N S

A propos de 17 observations personnelles et de 38 cas relevés dans la littérature depuis 1945. Nous avons défini le cadre des tachycardies supra-ventriculaires ectopiques prolongées.

On décrit 2 formes cliniques :

- soutenue
- répétitive et récurrente.

La forme dite soutenue, la plus fréquente (nos 17 cas et 22 de la littérature) se révèle par des signes d'insuffisance cardiaque plus ou moins évocateurs.

Cette pauvreté clinique contraste avec l'augmentation du volume du coeur.

L'E.C.G. confirme l'ectopie et en précise le siège caudale ou céphalique, l'existence d'un bloc du 1er degré; l'absence d'altération du complexe ventriculaire.

Les examens biologiques n'ont pas permis de retrouver la cause de ce syndrome.

L'évolution spontanée est marquée par des poussées d'insuffisance cardiaque, dû à une accélération de la fréquence cardiaque.

Les autres complications sont rares.

La réduction stable de la tachycardie est difficile à obtenir. Le foyer ectopique abaisse sa fréquence, il apparaît un bloc 2/1 ou bien un aspect de tachycardie répétitive ou récurrente. Le rythme sinusal stable est obtenu dans un certain nombre de cas après le longs mois de traitement.

Les formes récurrentes ou répétitives sont soit des formes évolutives des tachycardies soutenues, soit un aspect clinique particulier. Ce dernier est caractérisé par une très bonne tolérance, malgré les difficultés de réduction.

Le but de la thérapeutique est double :

- abaisser la fréquence cardiaque
- réduire le foyer ectopique.

Si le premier point est assez facilement obtenu, l'obtention du rythme sinusal est difficile, voire impossible, ce fait n'étant plus incompatible avec une vie normale.

oOo

Vu, le Président de Thèse :

Pr JULIEN-MARIE

Vu, le Doyen de la Faculté :

Pr G. BROUET

Vu et permis d'imprimer
Le Recteur de l'Académie de Paris

Jean ROCHE

B I B L I O G R A P H I E

Observations postérieures à 1945

Tachycardies soutenues

I - ALIMURUNG M.M.; ELEY R.C.; MASSEL B.F.

Report of a case with persistent ectopic auricular pacemaker without sinoauricular node activity

Américan Heart Journal
1950, 40, 468.

2 - BELLIENI G.; BIAGINI R.

Un caso di Tachicardia sopraventriculare persistente

Rivista di Clinica Pediatrica
1960 - 66 n° 4, ottobre, 339.

3 - CLAIRBORNE T.S.

Auricular tachycardia with auriculo ventricular bloc of 12 years duration in a 16 year old girl

American Heart J.
1950, 39, 444.

4 - FILIPPOVA, NITRIKHINA Z.; MAKAROV

Case of chronic paroxysmal tachycardia in a II year old boy

Pidiatriia Moscou
1954, n°5, 78 - 81.

5 - GOBESSO D., MUSIANI S.

Su di un caso di tachicardia persistente nell'eta'infantile

La Clinica Pediatrica
1963, 45, n° 8, 586.

6 - HAY J.D.; KEIDAN S.

Persistent ectopic auricular tachycardia in children

British Heart Journal
1952, 14, n° 3 ,july, 345.

7 - MILLER I; PERELMAN I.

Chronic Auricular tachycardia with inusual response to change in posture

American Heart Journal
1945, 29, 555.

8 - MORGAN Cl.; NADAS A.

Chronic ectopic tachycardia ininfancy and childhood

American Heart Journal
1964, 67 n° 5, 617.

9 - PARKINSON J.; PAPP C.

Repetitive paroxysmal tachycardia

British Heart Journal
1947, 9, 241.

10 - SHACNOW N., SPELLMAN St., RUBIN I.

Persistent supraventricular tachycardia
Case report with rewiew of littérature

Circulation
1954, 10, n° 2, 232.

11 - STRÖM G.; ZETTERQUIST E.; ZETTERQUIST P.

Chronic supraventricular tachycardia of continuous or repetitive type in children; a note on circulatory function and long term prognosis.

Acta Paediatrica Stockolm
1960, 49, n° 6, 827.

Tachycardies répétitives et récurrentes

12 - CORDEIRO A.

Chronic auricular tachycardia with inusual features

American Heart Journal
1953, 46, 460.

13 - MORGAN Cl., NADAS Al.

Cf référence n° 8

14 - PARKINSON J.; PAPP C.

Cf référence n° 9

15 - ROMANO C., GEMME G.; PONGIGLIONE R.

Arithmie cardiache rare dell'eta pediatrica. Tachicardia parossistica répetitiva

Minerva pediatrica Torino
1963 15, n° 44, 1155.

16 - STRÖM G.; ZETTERQUIST E.; ZETTERQUIST P.

Cf référence n° 11.

Autres références

Tachycardies durables ectopiques observées chez l'adulte

depuis 1945

17 - FENICHEL M.M.
(un homme de 32 ans)

Paroxysmal auricular tachycardia with digitalis induced atrio ventricular block under observation for 13 years.

American Heart Journal
1952, 44, 890.

18 - GENDEL
(2 hommes de 25 ans)

Paroxysmal auricular tachycardia of unnusual type

American Heart Journal
1947, 34, 722.

19 - HERSON R.N.; WELLINGTON F.L.
(un homme de 31 ans)

Chronic Auricular Tachycardia
British Heart Journal
9 - 19 - 1947.

T. durables ectopiques références antérieures à 1945

20 - CAMPBELL

British Heart Journal
1942 - 4 - 49
1945 - 7 - 183.

21 - EVANS W.

British heart Journal
1944 - 6 - 221

22 - MADDOX K.

Auricular paroxysmal tachycardia with variable auriculo-ventricular conduction time
American Heart Journal
1937, 14, 183.

23 - SCHERF D. 1929

Z; ges exp med
1929 - 65 - 198.

24 - WEISS HB et MAC GUIRE 1936

Ectopic tachycardia, auricular in origine of inusual deviation
American Heart Journal
1936 - 12 - 585.

25 - WILSON F.N.; HERMANN G.R.

Some inusual distribances of mechanism of the heart beat
Arch. Inter. Med.
1923 - 31 - 923.

Autres références

26 - JOUVE A. DELAAGE M. MEDVEDOWSKY J.L. et MALFROY Y.

Les tachycardies supraventriculaires atypiques
La Presse Médicale
1959, 67. 973.

27 - MERKLEN J.; DESRUELLES J. et GERARD A.

Les tachycardies permanentes du jeune âge
Progrès Médical Paris
1955 - 83 - 18 - 315.

Références de base

28 - FIDELLE J.

Thèse Paris 1957
Les troubles du rythme dans le RAA de l'enfant et leur traitement.

29 - FIDELLE J.

Encyclopédie médico-chirurgicale
Les troubles du rythme cardiaque chez l'enfant.

30 - PRINZMETAL M. et collaborateurs

The auricular arythmies
Springfield 1952 Charles Thomas.

oOo

agemp
EDITIONS
40 R. Pascal
PARIS 13e
TELEPHONE
535:18-93
535:18-62